LONDON SCHOOL OF HYGIENE & TROPICAL MEDICINE
LIBRARY
M17893

WELLCOME
TROPICAL
INSTITUTE

22101478192

NATURE

MITTHEILUNGEN

ÜBER DIE

PEST-EPIDEMIE IM JAHRE 1894

IN

HONG-KONG.

VON

DR. T. AOYAMA.

Professor der inneren Medicin an der Universität zu Tokio.

SEPARATABDRUCK.

Aus den Mittheilungen der medicinischen Facultät
der Kaiserlich-Japanischen Universität zu
Tokio Bd. 3, No. 2.

1895.

4067

Sinnstörende Fehler.

Seite 6, Zeile 14 von oben lies statt "Kow Long": Kow Loon.

„ 21, „ 28 „ „ „ „ "am besten": vorläufig am besten.

„ 22, „ 21 „ „ „ „ "entbehrten der exacten Gründlichkeit": Diese Angabe entbehrt der exacten Beweise.

„ „ „ 22 „ „ „ „ "Pestbacillen" dem Pestbacillus.

„ 43, „ 6 „ „ „ „ "45": 46.

„ 45, „ 9 „ „ „ „ "46": 47.

„ 101, „ 26 „ „ „ „ "Follikel": Follikel und der Marksubstanz.

„ 102, „ 3 „ „ „ „ "Balken": Balkenzellen.

WELLCOME INSTITUTE LIBRARY
Coll. wellROmec
Call No. WC350 1895 A63u

Ueber die Pestepidemie in Hong-kong im Jahre 1894.

von

Dr. T. Aoyama.

Professor an der Kaiserlichen Universität zu Tokio.

Als im Mai 1894 von dem japanischen Consul in Hong-kong bei unserer Regierung die Nachricht eintraf, dass die Pest daselbst von Canton eingeschleppt sei und sich zu verbreiten drohe, wurde sofort die centrale hygienische Commission zusammenberufen und Maasregeln getroffen um den Besuch des ungebetenen Gastes im Inselreich zu verhindern und es wurde für alle Schiffe, welche von Hongkong kämen, neuntägige (später 7 tägige) Quarantaine angesetzt. Ferner hatte die Regierung die Pflicht gegen die Menschheit auf sich genommen, die noch wenig erforschte Krankheit untersuchen zu lassen. Dazu wurde beschlossen, Herrn Kitasato und mich nach Hong-kong zu schicken und dort die wissenschaftlichen Untersuchungen anzustellen. Herrn Kitasato fiel die bakteriologische, mir die klinische und anatomische Untersuchung zu. Herr Kitasato mit seinem Assistent Marine-arzt Ishigami und ich mit meinem Assistent Dr. Miyamoto sowie mit Student Kinoshita, welcher

wurden, ausser den genannten Hospitälern noch aus Palmenblätter gebaute Baracken errichtet, das sog. Alice Memoriel Hospital.

Da die Hong-kong–Chinesen meist Cantonesen sind, so wollten viele Kranken nach Canton zurückzugehen. Anfangs hatte das englische Gouvernement dies im Interesse der Kranken nicht bewilligt; später, nachdem das Murren darüber laut wurde und die Cantonregierung bat, dass das britische Gouvernement dem Wunsche der Chinesen folgen möge, wurde täglich eine nicht geringe Anzahl Kranker per Schiff nach Canton zurückbefördert.

Da die Kranken unterwegs grösstentheils starben oder aus anderen Gründen (?) hörte indess diese Rückbeförderung bald auf. Gleich darauf wurde ein chinesisches Hospital, auf dem Victoria gegenüberliegendem Festlande eingerichtet und die Kranken theils dorthin geschickt.

Nachdem ich die verschiedenen Hospitäler und die Zustände in denselben geschildert haben, will ich zu meinem eigentlichen Thema übergehen. Dr. Lowson hatte uns als Arbeitssaal die Veranda des Kennedy Town Hospitals gegeben; am 14ten hatten wir unsere Geräthe dorthin eingerichtet. Unglücklicher Weise erkrankte ich selbst und Dr. Ishigami am 28ten Juni an Pest und zwar war ich so schwer afficirt, dass ich mehr als 2 Wochen fast besinnungslos darniederlag. Erst etwa am 10ten August konnte ich etwas stehen; trotz meines noch leidenden Zustandes verlies ich am 21sten August Hong-kong, nachdem ich noch einmal das Kennedy Town Hospital besuchte, und kam am 31. August nach Tokio an.

Meine Thätigkeit in Hong-kong beschränkte sich deshalb nur auf 15 Tage. Während dieses kurzen Zeitraumes habe ich 19 Sectionen gemacht und etwa 45 Krankengeschichten theils vollendet, theils unvollendet aufgenommen; ausserdem half mir der Ueberblick der Krankheit in dem chinesischen Hospital, wo die sehr zahlreichen

Kranken in engen Räumen von verschiedenen Stadien zusammenlagen, ein Bild der Krankheitsverlaufes in genügender Weise zu construiren. Ferner wurde mir dies dadurch erleichtert, dass die Krankheitserscheinungen in dieser Epidemie nicht so proteusartig waren, wie es die vielen Forscher in früheren Epidemien schilderten, und dass der Verlauf grösstentheils kurz war; damit will ich keineswegs sagen, dass meine Darstellungen nicht lückenhaft und tadellos seien. Da sich in dieser Epidemie, mit Ausnahme des Herrn Lowson niemand an der klinischen Forschung beteiligte, können leider keine Ergänzungen von anderen Seiten erfolgen.

Ehe ich die Krankheit beschreibe, will ich kurz die Bodenbeschaffenheit von Hong-kong, die Stadt, Bewohner, Wohnung und die Geschichte der Pest in China schildern.

Hong-kong ist eine den Briten gehörige Insel vor dem Mündungsgolf des Canton Stroms, 142 km südöstlich von der Stadt Canton, 62 km östlich von Makao gelegen und durch einen schmalen, als Hafen dienenden Meeresarm vom Festlande getrennt. Die Insel ist bergig und etwa 15 englische Meilen lang 2–5 englische Meilen breit, und besteht aus Granitfelsen. Was das Klima anbetrifft, so ist es tropisch, und zwar dauert die heisseste schwülste Zeit vom März bis November. Auch der Winter ist warm und schneit es niemals. Das Wetter ist sehr unbeständig. Die Hauptstadt Victoria dehnt sich vom Osten nach Westen längs der Nordküste zwischen dem Meere und dem bergigen Hintergrunde aus und zieht sich an dessen steilen Abhängen hinauf. Im östlichen Theile liegen Kaserne, Villen, Fabriken und europäische Kaufläden. Die westlichen und mittleren mehr niedrigeren Theile sind Chinesenviertel. Der von der Pest am meisten heimgesuchte Stadttheil Taiping chan, liegt in der Mitte der Stadt. Was die Strassen der Stadt überhaupt anbelangt, so lassen sie nichts zu wünschen übrig und können sich mit den besten europäischen messen,

nur sind sie schmäler. Die breiteste Strasse "Victoriastreet" liegt der Meeresküste parallel, und kann mit mehreren Wagen neben einander befahren werden ; aber die Seitenstrassen oder Gassen sind manchmal so eng, dass zwei Tragstühle nicht neben einander gehen können. Die Häuser sind aus Ziegelstein nach europäischer Art gebaut und meist 2 stockig. Die Anzahl der Häuser beträgt etwa 7900. Davon sollen etwa 6600 den Chinesen gehören.

Die Zahl der Einwohner kann nicht genaue angegeben werden. Nach der Angabe des Wasserleitungsbureau soll sie etwa 163,949 sein ; davon sollen 151,974 auf Chinesen und die übrigen auf die Europaer und Inder etc. entfallen. Da viele Chinesen unangemeldet in der Stadt oder auf den Schiffen wohnen, wird die oben angegebene Zahl in Wirklichkeit noch grösser sein. Nach anderen Angeben soll der Einwohnerzahl von Victoria und Koow Long, welches gegenüber auf dem Festlande liegt und jetzt auch England gehört, zusamen nicht weniger als 250,000 betragen.

Die Ueberfüllung der Wohnungen mit chinesischen Arbeitern hatten in den letzten zehn Jahren sehr zugenommen. Der japanische Consul Dr. Nakagawa hatte die Güte gehabt zür mich folgendes zu ermitteln :

Von 1881 bis 1891 also innerhalb zehn Jahren hat sich der Einwohnerzahl der Stadt um 41%, die der Häuser um 13,9% vermehrt. Man kann aus den Zahlen ersehen, wie es mit dem Missverhältniss der Einwohnerzahl zu den Wohnungen in den letzten zehn Jahren bestellt war.

Aus folgender Tabelle, welche Dr. Nakagawa für mich bearbeitet hat, erkennt man, wie eng die Chinesen in Victoriastadt wohnen.

	I.	II.	III.	IV.	V.	VI.
	Quadrat-Fläche der chinesischen Häuser in acre.	Quadrat-Fläche der Chinesischen Häuser, der Strassen und leeren Plätze um die Häuser zusammen in acre.	Chinesische Hänser anzahl.	Zahl der Chinesen in Victoria.	Zahl der Chinesen in 1 acre zu No. I.	Zahl der Chinesen in 1 acre zu No. II.
	166 acre	242 acre	6600	151974	913	628
Westlicher chinesicher Theil.	55	72	2700	58792	1068	816
Mittler chinesischer Theil.	51	68	2748	51406	1008	756
Östlicher Theil.	38	48	977	15206	490	316
Taiping-chan.	5,91	8,15	387	14284	2417	1752
Sehr bevölkerter Theil in Taiping-chan.	0,173	1,253	15	647	3740	2550

In dem schlimmsten Stadttheil Taiping chan sollten nach der Tabelle auf 0,173 acre Häuserflächenraum 3740 Chinesen wohnen.

Im Folgenden will ich Zustände der Wohnungen des schmutzigsten Stadttheiles„ Taiping chan", wo die Pest am wüthendsten war, mittheilen. Taiping chan liegt im mittleren Theile der Victoria ; die Häuser sind am steilen Bergabhang treppenförmig gebaut ; die Strassen sind sehr eng ; die Häuser meist zweistockig und die Fenster spärlich und klein. Die Häuser sind meist lang, durch Zwischenwände, welche der Länge des Hauses parallel liegen, in 2 Theile getheilt. Jede dieser Abtheilungen wurden in mehreren grossen Zimmern getheilt. Zu den Zimmern führt eine steile schmale Treppe. In früherer Zeit wohnte in einem dieser Zimmer eine Familie ; in der Neuzeit, wo die Ueberfüllung zu gross geworden, hat man dieses eine Zimmer durch Holzbretter in einen oberen und unteren Raum abgetheilt und dieses

obere und untere Zimmer wurde wiederum durch Scheidewände in mehrere Räume geschieden, so dass in einem Zimmer, wo früher nur für eine Familie bestimmt war, jetzt mehrere Familien wohnen.

Dr. Agres sagt über den Zustand Taiping chan in 1874 in seinem Bericht über Bubonic Plague 1894 folgendermassen.

Otherwise the construction of these houses is the same throughout the town. Each floor consists of a large main room and a small kitchen; generally the kitchen is at the back, but in cases where the back of the floor is against the hillside, the kitchen is in the front, and whatever ventilation there is, the air has to come through the kitchen before it reaches the inhabitants in the main room.

The average size of the main room is 26 feet by 14 feet, by 10 feet high, containing eight partitions, averaging 7 feet by 6 feet by 7 feet high, over which a sort of loft is often built to increase the accommodation, and in a room of this description, from 16 to 25 people live.

Danach kann man wohl begreifen, wie die Wohnungen überfüllt sind. Ausserdem mangelt den Wohnzimmern, wie es sich bei diesen Zuständen von selbst versteht, Luft und Licht. In den Zimmern, kann man nahe an den Fenster mit knapper Noth etwa Luft und Licht bekommen, aber je weiter vom Fenster entfert, desto mehr mangeln die beiden. Auch werden Keller als Wohnzimmer benutzt, in welche fast kein Licht und Luft hineindringt.

Da die Chinesen für Reinlichkeit kein Verständniss haben, wurden die Wohnzimmern fast nie gereinigt. Ein englischer Officier, welcher bei der Desinfection der Pesthäuser gewesen war, erzählte mir, dass man Staub und Schmutz mehreren Zoll hoch in filzähnlichem Zustande vorfand.

Agres sagt: It is extremely rare to find that walls or ceiling (which is composed of the bare rafters and boards of the floor above,

or of the roof) have ever been white-washed ; if they have, it was only when the house was first built ; the walls are generally bare bricks. The ground floor is in nine cases out of ten, composed of mud ; in the other cases, it is composed of tiles or stone flags, and is generally very damp. The upper floors are composed of rough quarter-inch planks, with wide interstices between them. In no case, from the time the house had been built, had the floors ever been washed, their construction, as a rule, rendering it impossible. The first floor tenants cannot wash their floors, because they are mud ; the upper floor tenants cannot wash theirs, because they would, if they attempted it, half drown the inhabitants of the floors beneath them.

Die chinesischen Häuser haben keine besonderen Verrichtungen für Abtritte ; die meisten Chinesen, wie Agres berichtet, benutzen als Abtritte die Canäle, welche für das Abfallwasser der Küche bestimmt sind, oder es wird in jedem Zimmer ein Thon-Topf angestellt und als Abtritt benutzt. Der Inhalt desselben wird in dem Canal der Küche geleert und der Topf nachher in der Küche gereinigt oder es kommen jeden Morgen der Topfausleerer, die Faeces sammeln und nach dem Festland bringen. Es sollen etwa 250 solcher Abtrittleerer in Hong-kong existiren.

Ferner sind in der Stadt mehrere öffentliche Abtritte vorhanden, deren Benutzung nicht ganz uneutgeltlich ist, aber die Unsauberkeit und Schmutzigkeit derselben soll haarsträubend sein.

Was die Canalisation von Hong-kong anbetrifft, so existiren 2 Arten von Canälen, die eine ist für Regenwasser bestimmt und arbeitet vorzüglich ; die anderen Canäle sind für das Abfallwasser der Küche eingerichtett. Diese Canäle sind schlecht, es passirte nicht selten, dass sie sich verstopften oder Risse bekamen, aus denen das Abfallwasser in die Häusern sickert.

Die Wasserleitung der Stadt ist grossartig angelegt. Das Regen-

wasser in den Bergen wird in 2 grossen Bassins gesammelt und oftmals filtrirt. Das Filtriren scheint aber nicht genügend zu sein, denn das Wasser ist etwas trüb. In jedem Jahre wird das Wasser vom Oktober bis April, in welcher Zeitperiode die Regenmenge gering ist, in ungenügender Weise vertheilt, was im vorigen Jahre besonders schlimm war, so dass in gewissen chinesischen Stadttheile das Wasser gar nicht zu bekommen war und deshalb das Wasser von den Bergesthälern geholt wurde und ein Gefäss Wasser 10 Sen kostete.

Was die Nahrung der Chinesen betrifft, so sind die Nahrungsmitteln hauptsächlich Reis, Sorghum vulgare 高粱, Setaria italica 粟, Cucumis Melo 白瓜, Lagenaria vulg. 冬瓜 und Bohnen; Von thierischer Nahrung werden hauptsächlich Schweine und Fische genossen. Lobenswert an den Chinesen ist nur, selbst die arbeitende Bevölkerung, nie ungekochtes Wasser trinkt und nichts Rohes geniessen, und wäre es auch Obst. Es ist wahrscheinlich der Grund, warum unter der chinesischen Bevölkerung, trotz ihrer thierischen Schmutzigkeit, die Cholera niemals ihre vernichtende Macht entfaltete.

Die Kleider der Chinesen sind allen wohl bekannt und vom hygienischen Standpunkte halte ich dieselben für vorzüglich; die Stoffe, woraus sie bestehen, sind entweder Baumwolle oder Hanf; nur reiche Chinesen tragen seidene Kleider. Was das Reinhalten und Waschen der Kleider und Betttüche betrifft werden sie fast niemals gewaschen und so lange gebraucht bis sie zerreissen und nicht mehr getragen werden können. Darüber sagt Dr. Ayres wie folgt:

Women of the lowest class rarely wash themselves; men, only the exposed parts of their persons. I have seen many women who have candidly confessed that they have not even wiped themselves down with a damp cloth (which is the Chinese mode of washing) for years, and I saw no reason to doubt their words. If any washing is done, either of bodies or clothes, it is generally done in the kitchen.

Clothes washing varies from once or twice a month to once in several months, or not at all, and a cotton suit will last, I am told, from five to six years, and more ; if they were washed often they would not last so long. Many articles of clothing are never washed at all on any account ; those that are quilted, for instance. Bedding is composed of quilted cotton, or a stuff resembling soft felt, covered by a light net to prevent from tearing, and in no case is it ever washed ; sheets are never used.—It is taken out and aired occassionally, and a few of the vermin picked out, if they are found to be too numerous.

Da jetzt Krieg zwischen meinem Vaterlande und China ausgebrochen ist, könnte man meine Beschreibungen vielleicht für übertrieben halten. Um solchen Verdacht zu vermeiden, habe ich vielfach Dr. Ayres citirt.

Wenn man die Pestepidemie in Hong-kong resp. in südlichem China richtig beurtheilen will, muss man die oben geschilderten Zustände kennen. Es ist aus der Geschichte der Pestepidemie wohl allen bekannt, dass die Pest in einigermaassen hygienisch versorgten Ländern nicht ausbricht. Als im vorigen Jahre die Pestepidemie in Hong-kong bei uns bekannt wurde, hat es sehr erschreckt, fast fürchtete man, dass der schwarze Tod des 14ten Jahrhunderts wieder auftauche. Damals hatte ich im Gesundheitsamt gesagt, dass die Pest bei uns, in unserem reinlichen Lande höchst wahrscheinlich nicht ausbrechen werde, was sich auch bestätigte.

Entwickelung der Pest in Hong-kong.

Wann der erste Pestfall in Hong-kong auftrat, ist unklar. Im Anfange Mai, nachdem schon längst in Canton eine eigenthümliche epidemische Krankheit herrschte, hat endlich das Hong-kong Gouvernement den Beschluss gefasst, Herrn Dr. Lowson dahin zu schicken und

diese Epidemie untersuchen zu lassen. Am 10. Mai hatte er, nachdem er in Canton die Krankheit genau beobachtet hatte, seinen Bericht der hygienischen Behörde eingereicht und es besagt: Die in Canton herrschende Epidemie ist die Beulenpest. Als er von Canton zurückgekehrt, das chinesische Hospital (Tung Wah Spital) besuchte, fand er schon darin etwa ein Dutzend Kranken, deren Krankheitserscheinungen den in Canton beobachteten ähnlich waren; ferner batonte er, dass die Krankheit wahrscheinlich nicht parasitären Ursprungs, sondern durch die aus dem Schmutze, der sich dort angehäuft hatte, entstandenen Gase bedingt sei.

Bis zur jetzigen Pestepidemie, soweit ich ermitteln konnte, hat in Hong-kong niemals die Pest geherrscht. Und es ist von vornherein auszuschliessen, dass sie daselbst authochton entstanden sei. Man nahm in Hong-kong allgemein an, dass die Pest von dem benachbarten Canton eingeführt worden sei. Um diese Frage zu entscheiden, muss man Umschau halten, wann und wo die Pest im vorigen Jahre auch in anderen Gegenden von China geherrscht hat.

Ich erfuhr aus allen Quellen folgende:

1.) Canton: Ob die Pest jemals hier, vor dieser Epidemie, geherrscht hat, ist nicht sicher; nach der chinesischen Zeitung soll öfters die Pest unter dem Namen 標蛇症 in den Vorstädten Canton's vorgekommen sein (上海申報 21–23. Mai 1894.). Wann der erste Pestfall im vorigen Jahre in Canton constatirt worden ist, war ungewiss. Man erfuhr nur, dass die Pest am Ende März schon ziemliche Verbreitung gefunden hatte. Welche Ausdehnung und Morbilität oder Mortalität die Pest in Canton zeigte, kann ebenfalls nichts Genaueres angegeben werden. Nach der Angabe vom Herrn Shirasu, Secretär des japanischen Consulates in Hong-kong, welcher Mitte August nach Canton reiste, soll nach den dortigen chinesischen Mittheilungen die Mortalität an Pest sehr gross sein. Man sagte allgemein,

dass wenigstens mehrere Hunderttausende an Pest gestorben wären (?). Da die Chinesen immer in guten und schlechten Dingen phrasenhaft sind, kann man der oben angegebenen Zahl nicht unbedingt Glauben schenken. Nach Angabe der dort lebenden Europær soll die Mortalität ungefähr etwa 140,000 betragen. Nach der glaubwürdigen Mittheilung eines angesehenen japanischen Kaufmanns in Hong-kong sollten von Mai bis Mitte Juni in Canton etwa 42000 Särge angefertigt worden sei.

Dr. Nakagawa theilte am 24. August mit, was er von dem Polizeichef und 2 Marineärzten, welche chinesische Hospitäler in Canton am 21. August besuchten, vernommen hatte, der japanischen Regierung folgendermassen mit :

Canton hatte zwei Pesthospitäler ; davon war das eine, östliche schon geschlossen, als die genannten Herren dort waren, in dem anderen Hospital, welches etwa tausend Betten hatte, waren nur etwa 100 Kranken. Die täglich gemeldeten neuen Erkrankungsfälle waren derzeit auf einigen reducirt. Die Herren constatirten ferner, dass derjenige Stadttheil zuerst und am meisten von der Pest heimgesucht war, welcher sehr schmutzig und für Licht und Luft wenig zugänglich ist; ausserdem wurde die interessante Thatsache aufgedeckt, welche auch in den bisherigen Epidemien vorzukommen schien, dass nämlich gewisse Stadttheile, in deren Umgebung Pest herrschten, ganz oder theilweise von ihr unberührt blieben.

2.) Provinz Yün-nan : Hirsch erwähnt in seiner historisch-geographischen Pathologie, dass in den Gebirgsthälern von Yün-nan die Beulenpest endemisch sei ; nur weiss man nicht, wann und wo dieselbe zuerst aufgetreten ist etc. Dass wirklich die Pest dort endemisch ist, scheint nach dem Berichte, welcher am 20. Juni 1894 von dem Gouverneur von Hong-kong an das britisch Colonial-Ministerium gerichtet wurde, unzweifelhaft zu sein. Darin steht, dass die

Pest in Yün-nan und Pakhoi in diesem Jahre endemisch herrsche und überhaupt seit 7 Jahren daselbst nie erlösche ; ferner wurde berichtet, dass nach Angabe des Französischen indo-chinesischen Gouverneurs, in diesem Jahre im ganzen südlichen China eine ausgedehnte Epidemie der Pest stattfinde.

3.) Pakhoi : Nach Angabe von Dr. Dan (Daily Press 12 Mai 1894) soll die Pest im Jahre 1884 eine ziemlich ausgedehnte Epidemie hervorgerufen haben, darnach habe man bis Mitte März dieses Jahres nichts von Pest gehört. Von dieser Zeit an wurde die Pest, als eine fieberhafte mit Inguinal—Axillar-oder Hals-Drüssenaffection verbundene Krankheit, constatirt, welche zur Zeit als Dr. Dan Pakhoi verlies, täglich etwa 20 neue Erkrankungsfälle machte. Fast ausschlieslich wurden die Chinesen von der Seuche befallen. Zur Zeit der Epidemie sind Ratten, Hunde und Schweine massenhaft gestorben etc.

4.) Amoi : Viel später als in Hong-kong trat hier die Pest auf, aber wann und in welchem Umfang, ist unbekannt. Die Epidemie scheint Ende September aufgehört zu haben.

Wenn ich dies oben Gesagte zusammenfasse, so ist höchst wahrscheinlich, dass die Epidemie, wie der französische indo-chinesische Gouverneur berichtet, im ganzen südlichen China geherrscht hat.

Woher diese Epidemie ihren Anfang genommen und durch welchen Weg sie sich verbreitet hat, kann nicht angegeben werden.

Dass die mangelhaften sanitären Zustände in China die Epidemie begünstigt haben, kann nicht bezweifelt werden. Viele Aerzte versicherten, dass in Hong-kong, Canton und Pakhoi viele Monate lang vor der Epidemie kein Regen gefallen war. Sie hatten darin die gemeinsame Ursache der Pestepidemie aufzudecken geglaubt. Viele Aerzte in Hong-kong hatten deshalb vergebens gehofft, dass sich nach dem starken Regen die Epidemie mildern werde.

Wenn ich den oben angegebenen Berichten und Zeitungen Glauben schenke, so entstand die Epidemie in Pakhoi in der Mitte März, in Canton Ende März und in Hong-kong am Anfange Mai ; in dem letztern Orte hat sie im Juni ihren Höhepunkt erreicht und erlosch allmählig. Als ich am 21. August 1894 Hong-kong verlies, kamen täglich noch einige Erkrankungen vor; am Ende August war in Hong-kong kein Pestfall mehr zu melden gewesen.

Woher war die Pest nach Hong-kong eingeschleppt worden? Da Hong-kong mit Canton und Pakhoi regen Verkehr unterhält, so ist höchst wahrscheinlich, dass die Pest entweder von Canton oder Pakhoi eingeführt worden. Da aber der Verkehr zwischen Hong-kong und Canton viel regerer und die Seeverbindung viel kürzere Zeit bedürft und ferner die Epidemie von Hong-kong später als die von Canton auftrat, so ist es nicht unwahrscheinlich, dass die Pest von Canton hereingekommen war. Der Verkehr zwischen beiden Orten ist sehr lebhaft : im Jahre 1893 wurden von Hong-kong nach Canton 2663 Europäer und 530383 Chinesen befördert und wiederum von Canton nach Hong-kong 2419 Europäer, 563518 Chinesen ; der Verkehr wurde durch grosse Dampfschiffe täglich 2 mal unterhalten.

Der Verkehr zwischen Hong-kong und Pakhoi geschieht etwa 9 mal monatlich und wird ebenfalls durch Dampfschiffe vermittelt. Von Pakhoi kommen nach Hong-kong hauptsächlich Schweine, Hühner, Enten und getrocknete Fische.

Die Frage, woher die Pest in Canton eingeschleppt worden war, ist schwer zu beantworten. Da der Verkehr zwischen Canton und Yünnan durch den Fluss vermittelt wird, könnte die Pest nach Canton von dorther gekommen sein.

Eine auffallende Thatsache war bei dieser Pestepidemie in China, dass in Macao, (portugisisches Besitzthum) trotzdem sehr lebhaften Verkehr mit Canton und Hong-kong, kein Pestfall vorgekommen ist.

Der Verkehr zwischen Hong-kong und Macao geschieht 2 mal täglich mittelst der Dampfschiffe, der Fahrt dauert nur 2 Stunden. Die Verbindung mit Canton geschieht ebenfalls durch Dampfschiffe, der Fahrt dauert 4 Stunden.

Solche Beispiele sind auch bei anderen Epidemien bekannt z. B. bei Cholera ; auch bei Pestepidemien ist eine solche Thatsache nicht einzig und allein dastehend. Im Lehrbach der Geschichte der Medicin und epidemischen Krankheiten von H. Hæser im Bd. III Seite 664 steht folgendes : Paros, wo perniciöse Wechselfieber herrschen, blieb, obschon es von den Pestheerden umgeben war, verschont.

Wodurch Macao, welches eine ebenso schmutzige chinesische Stadt ist, von den Pesten verschont geblieben war, ist eine unerklärliche Thatsache : Wenn man die sanitär günstigere Umstände in Macao aufsucht, so ergiebt sich folgendes :

Die Stadt Macao liegt auf verhältnissmässig flache Ebene und nach Süden dem offenen Meere sich zuwendend. Hier herrscht beständig Südwind, so dass der Sommer relativ kühler und der Luftwechsel auf der Weise gut besorgt wird. Ferner steht in Macao der Handel, seitdem in dem benachbarten Insel Hong-kong Fabriken und Handel in dem staunenswerthen Maasse erblühen, in starkem Abnehmen, so dass die chinesischen Arbeiter geringer werden, und somit die Wohnungen nicht so überfüllt sind, wie in Hong-kong. Ausserdem wurde erzählt, dass in Macao die Sanitätspolizei besser als in Hong-kong organisirt sei. Wir wollten anfangs die Zustände in Canton und Macao selbst besichtigen, was leider durch meine Erkrankung nicht möglich war.

Der Erreger der Pest.

Was denselben betrifft hat Virchow (Berliner klinische Wochenschrift 1879) die Ansicht geäussert, dass man wol später einen

lebenden Organismus finden werde. Dr. Sommerbrodt und Prof. Eichwald hatten im Jahre 1878 in Astrachan im Blute eines Pestkranken viele rundliche kleine stark lichtbrechende Körperchen beobachtet, die sich ab und zu zu zweien an einander legten, selten länglich erschienen und theils im Serum schwammen, theils den rothen und weissen Blutkörperchen aufsassen (Mittheilungen über die Pest-Epidemie im Winter 1878-1879). Die beiden Forscher hielten sie für Fetttröpfchen.

Im vorigen Jahre hatte Herr Kitasato sowohl im Blute, als auch in den Lymphdrüsen zwei gestaltlich verschiedene und angeblich, der Cultur nach, ganz gleiche Bacillen gefunden und dieselben als den wahren Pesterreger aufgestellt. Einige Tage später als unsere Commission, ist Dr. Yersin aus Saigon nach Hong-kong gekommen und hat von Herrn Dr. Kitasato ganz unabhängig im Blute und in den Drüsen resp. inneren Organen Bacillen gefunden, welche er als Pesterreger auffasste (Archiv de medicine Navale et Coloniale 1894 No. 4.).

Ich werde unten erörtern, ob die Bacillen von beiden Forschern gleich oder verschieden sind und meine Ansicht über die Bakterien, welche ich durch Schnittfärbungen der Organe, besonders der Lymphdrüsen, gewonnen habe, hinzufügen.

Nach vorläufiger Mittheilung von Kitasato ist der Bacillus im Blute dem der Hühnercholera sehr ähnlich, besitzt sehr oft eine Kapsel und der mittlere Theil des Bacillus färbt sich durch Anilinfarben schwach, dagegen ist der Bacillus der Lymphdrüsen etwas länglicher, an den Enden abgerundet und der mittlere Theil besser als beim Blutbacillus färbbar. Die Anzahl der Bacillen im Blute ist sehr wechselnd, so dass man oft mehrere Praeparate anfertigen muss, um einige Bacillen zu finden. Trotz der verschiedenen Gestalt der Bacillen, im Blute und in den inneren Organen, sind die identisch, weil die beiden Blutserumculturen ganz gleich sind. Ferner erzählte

mir Kitasato, dass die Bacillen theilweise die Gram'sche Färbung annehmen. Wenn man empfänglichen Thieren Bacillen einspritzt, so sterben sie innerhalb 2 bis 5 Tagen und bekommt man folgendes Sectionsbild. Die Injectionsstelle ist œdematös, und wenn man diese Stellen aufschneidet, so sieht man ein gallertiges Exsudat. Die Milz ist vergrössert, zuweilen ist Lymphdrüsenschwellung vorhanden und man findet in ihnen den eingespritzten gleiche Bacillen. Ueber die Cultur sagt er wie folgt : Die Bacillen wachsen auf erstarrtem Blutserum in 37° am besten, erzeugen nach 24 bis 48 Stunden reichliche Colonien. Das Aussehen der Colonien ist feucht, gelbgrau-weisslich ; sie verflüssigt den Blutserum nicht. Die Bacillen wachsen auch auf glycerinhaltigen Gelatine und das Aussehen der Colonie ist weisslich grau, beim auffallenden Licht betrachtet haben sie bläulichen Glanz. Unter dem Microscope sind sie feucht, etwas rundlich und die Ränder unregelmässig. Die jungen Colonien haben das Aussehen von Glaswattenhaufen.

Yersin hat in einer kurzen Mittheilung ungefähr folgendes angegeben. In den Bubonen aller Pestkranken sieht man reichliche kurze, an den Enden abgerundete leicht durch Anilinfarben färbbare, nicht aber die Gram'sche Färbung annehmende Bacillen ; die Enden der Bacillen färben sich intensiver als die Mitte. Dieselbe Bacillen fand er auch im Blute in geringer Zahl, und in sehr schweren, rapid verlaufenden Fällen gar nicht.

Wenn man Bacillen auf Gelatine sät, giebt es weisse transparente Colonien ; wenn man dieselben mit reflectirtem Licht betrachtet, bieten sie irisirende Ränder (bords irisés). Cultur in der Bouillon erinnert sehr an dem Aussehen der Erisipelascultur.

Wenn man diese Bacillen den Mäusen, Ratten oder Meerschweinchen, einimpft, sterben alle und bieten charakteristische Leichenbefunde dar ; im Lymphdrüsen, Milz und Blute findet man Bacillen. Die

Meerschweinchen sterben innerhalb 2 bis 5 Tagen, die Mäusen zwischen 1–3 Tagen.

Bei den Sectionen findet man an der Inoculationstellen ausgebreitete haemorrhagische rosige Oedeme, die naheliegenden Drüsen sehr vergrössert und mit Bacillen vollgefüllt, Milz sehr gross und oft eine Art miliarer tuberculöser Eruptionen zeigend etc.

Wenn ich die beiden Angaben kurz wiederhole, so ergiebt sich folgende Verschiedenheiten: Dr. Yersin hat nicht angegeben, dass die Bacillen im Blute und in den Lymphdrüsen gestaltlich verschieden sind, dagegen sind nach Kitasato die Bacillen im Blute gestaltlich denen der Lymphdrüsen ungleich und besitzen eine Kapsel. Ferner färben sich nach Yersin die Pestbacillen durch Gram'sche Färbung nicht, während Kitasato theilweise Färbung mir angiebt. Nach meiner Prüfung färben sich die Lymphdrüsenbacillen durch Gram'sche Färbung nicht, während die Blutbacillen färbbar sind (siehe unten). In Bezug auf das Experiment sind die Angaben der beiden Forscher verschieden: Bei Yersin sind jedesmal nach der Impfung die benachbarten Lymphdrüsen geschwollen, während bei Kitasato die Lymphdrüsenschwellung selten war.

Ich habe in den Schnitten der Lymphdrüsen verschiedene Bakterien, wie die Figuren zeigen, gefunden. Sehr oft findet man in der einen Drüse der primären Localisation verschiedene Bakterien beisammen. Constant und vorherrschend sieht man die von Kitasato angegebene Lymphdrüsen-Bacillen, selten sieht man lauter Micrococcen, welche in den Lymphsinus und Lymphspalten der Lymphdrüsen hauptsächlich innewohnen; wenn man genau die Praeparate betrachtet, so erkennt man in den Micrococcenhaufen die spärlichen Pestbacillen. Ausserdem findet man in den Drüsen sehr oft Streptococcen, welche man gewöhnlich in den Blutgefässen (siehe Fig. 1 Taf. VI) massenhaft antreffen, selten sieht man dieselbe

sehr massenhaft in den Lymphsinus (Fig. 1 Taf. V) angehäuft. Unter den Bacillen sieht man verschiedene bald längliche bald plumpe; dies sind aber Dinge, die auch bei anderen Bacillen vorkommen. Pestbacillen färben sich durch alkalische Methylenblaulösung weniger intensiv als Streptococcen ; die Micrococcen färben sich sehr schwach. Streptococcen nehmen die Gram'sche Färbung an, während Pestbacillen und Micrococcen sich entfärben. Was mir auffällt, ist, dass die denen der Hühner-Cholera ähnlichen im Blute befindlichen Bacillen, welche nach Kitasato mit den Lymphdrüsenbacillen identisch sein sollten, die Gram'sche Färbung annehmen, während die letzteren sich nicht färben. Aus der Verschiedenheit der Gestalt und der Färbarkeit der Blutbacillen mittelst der Gram'schen Methode glaube ich, dass sie von den Lymphdrüsenbacillen nicht identisch sind. Wenn die Streptococcen sich von den Ketten ablösten und zu zweien an einander fügen, so entsteht das ähnliche Bild des Blutbacillus. Da die Streptococcen meist in den Blutgefässen der Lymphdrüsen anzutreffen waren, so vermuthe ich, dass die Blutbacillen von Kitasato weiter nicht als im Blute circulirende Streptococcen aufzufassen sind. Ich kann also mit Bestimmtheit sagen, dass in den Drüsen der primären Localisation ausser den Pestbacillen wenigstens zwei ganz verschiedene Organismen (Micrococcen und Streptococcen) vorkommen

Dieses Zusammenvorkommen der verschiedenen Bacillen bei der Pest scheint mir von sehr erheblicher Wichtigkeit. Wie ich bei dem klinischen Theil schildern werde, vereitern die Mehrzahl der Drüsen der primären Localisation, aber ein kleiner Theil geht nicht in Eiterung über ; wenn also die Pestbacillen gleichzeitig Eitererreger wären, müssten alle Fälle in Eiterung übergehen; ferner müssten in den Organen, welche sehr reichliche Pestbacillen beherbergen z. B. Milz, auch die Eiterung entstehen, was in der Regel nicht vorkommt.

Dieses Nichtübergehen der Drüsen in Eiterung würde, nach meiner Meinung dadurch erklärlich, dass sie zuweilen der eitererregenden Bacillen entbehrten. Wie viel es von den Drüsen in Eiterung übergingen und wie viel davon einfach sich zertheilten, kann man nicht angeben, weil darunter keine Statistik existirte und ausserdem sehr oft die Drüsen, ehe sie in Eiterung übergingen, von den Aerzten aufgemacht wurden. Ferner will ich noch betonen, dass bei der Epidemie das Verhalten der Bacillen in der vereiterten Drüsen sehr wenig studirt worden war; es scheinen in den vereiterten Drüsen die Pestbacillen sehr vermindert oder verschwunden zu sein.

Invasionspforte der Bacillen.

Ob die Bacillen durch den Verdauungstractus oder durch die Respiration oder von den Wunden aus ins Körperinnere vermittelt werden, ist es die wichtigste Frage, was hier erörtert werden soll. Es war in vielen Pestepidemien constatirt, dass die behandelnden Aerzte und Wärterinnen, welche lange Zeit in Pestkrankenräumen sich aufzuhalten pflegten, relativ nicht viel von der Krankheit befallen wurden. Diese Thatsache hatte es auch in dieser Epidemie bewahrheitet, und diesmal sollte ausser drei japanischen Aerzten, nur ein chinesischer Arzt an Pest erkrankt sein. Die sonstigen Aerzte und Pflegerinnen waren nicht inficirt. Was aber unsere Erkrankungen betrafen, hatte es den besonderen unten genau erörterten Umständen zu verdanken.

Bei dieser Epidemie hatten sich nicht weniger als 300 englische Soldaten freiwillig gemeldet zur Beinigung und Desinfectien der chinesischen Pesthäuser, die nach meiner Meinung am besten einfach nur gelüftet worden wären. Davon erkrankten nur 10.

Die oben angegebenen Thatsachen beweisen, dass eine sogenannte

Pestathmosphäre sich nicht bildet, und dass die Pestbacillen nicht von dem Athemwegen her eindringen. Auch hatte ich die Trachcal- oder Bronchial-Drüsen, in welchen, wären die Bacillen eingeathmet und dann ins Körperinnere eingewandelt, sie sich zuerst ansiedeln müssten, niemals in den Zuständen der intensiven Entzündung beobachtet, worüber im anatomischen Theil Genaueres besprechen wird.

Ob die Pestbacillen durch Trinkwasser oder Speisen in den menschlichen Körper importirt werden, ist fraglich, weil die Chinesen kein ungekochtes Wasser trinken und überhaupt keine rohen Speisen geniessen. Ferner muss man den besonderen Umstand hier berücksichtigen, dass bei der Epidemie derjenige Stadttheil (Taiping Chan) am meisten befallen worden war, in welchem besondere hygienische Misszustände bestanden, der aber keine besondere, sondern die allgemeine Wasserleitung besitzt. Aber Herrn Kitasato gelang es, durch ein Glasrohr Mäusen die Bacillen in den Magen einzuführen, und auf diese Weise das Tierchen zu inficiren. Diesem Versuche scheint er, nach dem Gespräche, die ich neulich mit ihm hatte, jetzt grosses Gewicht nicht beizulegen.

Dr. Lowson sagt, dass in den Faeces die Pestbacillen nachweisbar waren, entbehrten der exacten Gründlichkeit; einmal hatte Kitasato erzählt, dass in dem Koth eines Pestkranken Pestbacillen ähnliche Bakterien vorhanden waren. So weit ich weiss, hatte niemand die Plattenisolircultur gemacht.

Ferner habe ich niemals beobachtet, dass die Lymphapparate des Magens, Darmes und die Mesenterialdrüsen starke Entzündung dargeboten hätten, ausserdem sind in ihnen die Bacillen sehr spärlich oder nicht verhanden.

Allen Aerzten, welche diesmal die Pest genau beobachteten, drängte sich von selbst der Gedanke auf, dass die Pestbacillen haupt-

sächlich von Wunden aus einzudringen vermögen, weil in der grössten Mehrzahl der Pestfälle die tiefere und untere Inguinal- und Axillardrüsen, und in geringerer Anzahl die oberflächlichen Inguinaldrüsen einer Körperhälfte befallen wurden ; von da wurde continuirlich die zugehörigen Drüsenkette derselben Körperhälfte mehr oder minder hoch hinauf ergriffen. Diese Thatsache ist nur dadurch erklärlich, dass kleine Hautverletzungen an Füssen und Händen häufiger als an irgend einem anderen Körpertheil vorkommen, und bei arbeitenden meist baarfussgehenden Chinesen die kleinen Hautabschilferungen, Risse etc. ganz gewöhnlich sind. Da bekannter Weise die Lymphgefässe des Fusses zum grössten Theil direkt nach tieferen und unteren Inguinaldrüsen hinziehen, so werden sie am meisten befallen. Die oberflächlichen Inguinaldrüsen, zu denen die Lymphgefässe der Penis und der unteren Bauchhaut gehen, sind sehr selten primär afficirt.

Unter den 9 Japanern welche ich beobachtet habe, bekamen 2 Frauen Axillardrüsenaffection, ferner die eine die Submaxillardrüsen schwellungen, bei der anderen Frau war nirgends Drüsenschwellung nachweisbar, trotzdem Ishigami im Blute die Pestbacillen nachgewiesen haben wollte. Unter den Männern bekamen 4 Axillardrüsenschwellung, während ein anderer (Arakawa) an Inguinaldrüsenaffection litt. Unter den Japanern also bekam nur ein einziger die Inguinaldrüsenaffection, nach meiner Meinung, weil die Japaner nicht baarfuss gehen. Ferner hatte ich auch im chinesischen Hospital beobachtet, dass die Frauen öfters Axillardrüsenaffectionen hatten. In dieser Beziehung hatte ich gehofft, dass Dr. Lowson in seinem Bericht, besonders in dem statistischen Theil darüber besprechen würde, was aber nicht geschehen ist.

Dass die Pestbacillen von den Wunden aufgenommen werden können, hat schon Griesinger (Eulenburg's Encyclopädie) geäussert. Er sagte: Die Drüsenschwellungen bei Erwachsenen betreffen in

überwiegender Häufigkeit die Inguinaldrüsen; während, wenn kleine Kinder, die noch auf den Arm getragen wurden, die Pest bekamen, weit häufiger die Submaxillardrüsen zuerst anschwellen, was wohl mit ihrer Neigung, Gegenstände in den Mund zu stecken, in Bezug gebracht werden müsse.

Meistens scheinen die Wunden, von welchen die Bacillen eindringen, keine Reaction hervorzurufen. Ich hatte die Kranken darauf genau untersucht, doch selten habe ich sichtbare Wunden oder Lymphangitis beobachtet ; in dieser Beziehung scheint es, dass sich die Bacillen wie bei dem Erysipel verhalten, wobei ja auch in der Regel weder Wunden noch Lymphangitis nachzuweisen sind.

Im Folgenden werde ich unsere unfreiwillige Inoculationen bei der Section erwähnen, was in Bezug auf das oben Gesagten nicht unwichtig ist. Am Nachmittag 26ten Juni secirte ich eine Leiche, welche ich vorher nicht untersucht hatte, wobei Ishigami zum ersten Male mir bei der Section behülflich war, weil mein Assistent sich mit anderen Dingen beschäftigte. Ein in Hong-kong ansässiger japanischer Arzt Nakahara war zufällag, zum ersten Male bei der Section anwesend, und er legte die Organe, die ich aufgehoben hatte, in Müller'sche Flüssigkeit. Am nächsten Nachmittag kam er in unseren Arbeitssaal, und zeigte er mir seine leicht roth angeschwollene Fingerspitze, von der ein röthlicher Streifen längs dem Handrücken nach oben hinzog. Die Axillardrüsen waren nicht angeschwollen und nicht schmerzhaft. Im Blute keine Bacillen nachweisbar. Erst später erfuhr ich, dass er etwa einer Woche darnach an Pest gestorben war. Am 28. Juni, nachdem ich die Sectionen beendet hatte, nahm ich etwa um $2\frac{1}{2}$ Uhr meine Mahlzeit, die auffallender Weise nicht gut schmeckte. Nach der Mahlzeit ging ich Treppe hinauf, und dabei spürte ich bei gewissen Armbewegungen in der linken Achselhöhle leichten Schmerz, und fühlte beim genauen Betasten der linken

Achselhöhle einige Drüsen leicht vergrössert; am Abend fühlte ich mich sehr unwohl, abgeschlagen und matt, entlang dem ganzen Rücken brennend heiss, während der Thermometer normale Temperatur anzeigte. Da ich und Herr Kitasato an diesem Abend Gäste eingeladen hatten, wohnte ich dem Abendessen bei. Das Essen schmeckte mir nicht, und fühlte ich so schwach und matt, dass ich mich oft zurückziehen wollte. Am 11½ Uhr gingen die Gäste nach Hause und ich eilte zu meinem Zimmer zurück und maas die Temperatur; sie war 39,50. Ich nahm 1 Gramm Chinin und schlief gut; am anderen Morgen wachte ich auf und bemerkte an der ulnaren Seite des linken Ringfingers ein weisslich gelbes Bläschen und von da entlang dem Handrücken einen rothen Streifen. Von dieser Zeit an war ich mehr als 2 Wochen lang fast besinnungslos. Herr Ishigami, welcher relativ leicht erkrankt war, spürte am 12 Uhr Abend am 28. Juni, indem er zu Bett gehen wollte und den Rock zurückzog, leichten Schmerz in der linken Achselhöhle, und die Drüsen waren leicht angeschwollen; im nächsten ganzen Tag war die Temperatur etwa 37,5, am Abend bis 38° gestiegen. Bei Herrn Ishigami war keine Lymphangitis zum Vorschein gekommen.

Da wir jedesmal nach der Section sorgfältig die Hände mit absolutem Alkohol und Carbollösung wuschen und uns genau überzeugten, dass keine Wunden vorhanden waren und trotzdem wir inficirt waren, müssen die Pestbacillen von nicht sichtbaren Wunden aus eingedrungen sein.

Gegen die Ansicht, dass die Pestbacillen von den Wunden hereindringen, spricht scheinbar, dass die erkrankten englischen Soldaten, welche Strümpfe und Schuhe, aber allerdings keine Unterhosen tragen, dennoch fast alle Inguinaldrüsenaffectionen bekamen. Doch können einer anstrengenden Arbeit, wie die Desinfection der Pesthäuser, schr leicht Hautverletzungen, Schrunden und Rissen, durch Stösse an

Gegenständen etc. entstehen, und ausserdem habe ich bei einigen Kranken kleine Geschwüre, Furunkel und Acne an den Füssen beobachtet. Ferner die misslungenen früheren Impfversuche der Pest waren dadurch erklärlich, dass die Impfungen meist durch den Eiter geschehen waren, in welchem Pestbacillen, wie ich oben sagte, spärlich oder gar nicht gefunden wurden.

Wie verbreiten sich die Pestbacillen?

Darüber kann ich nichts Positives sagen. Mir scheint es sehr wahrscheinlich, dass der Mensch die Pestbacillen nicht weiter verbreitet in der Art, wie es bei Cholera und Typhus der Fall ist, weil ihr Vorhandensein in den Stühlen mir sehr fraglich ist und weil sie sich in der Darmwand (in den Follikeln) sehr spärlich, öfters gar nicht finden. Dadurch will ich die Reproductionsfähigkeit der Pestbacillen bestreiten. Vielmehr geschieht vermuthlich die weitere Verbreitung der Pest durch Gegenstände, Kleider etc. Solche Verbreitungsweise wurde von Hirsch und Sommerbrodt bei der Pestepidemie in Wetljanka constatirt. Sie sagten wie folgt: Die Commission spricht sonach, wie wohl mit aller Reserve, ihre Ansicht dahin aus, dass der Ausbruch der Pest in Wetljanka mit der Importation von inficirten Effecten durch vom Kriegsschauplatze heimkehrende Kosacken zusammenhängt (Mittheilungen über die Pestepidemie in Astrachan). Ferner kann die Pest durch Fliegen, an deren Flügeln Dr. Yersin die Pestbacillen gefunden haben soll, weiter verschleppt werden.

Incubationszeit.

Um die Incubationszeit festzustellen, hatte ich sehr eifrig alle Kranken daraufhin examinirt; da es sich aber meist um ganz rohe, unwissende Arbeiter handelten und zudem die Epidemie in der engen

von Menschen überfüllten Stadt Hong-kong, Platz gegriffen hatte, waren meine Bemühungen meist vergebens.

Ich konnte in Bezug auf die Incubationszeit nur Folgendes erfahren :

Ein englischer Soldat (Lockly) wurde krank am 4. Tage, nachdem er sich an der Häuserreinigungsarbeit betheiligt hatte; Soldat Williams am 6., Charles wurde am 3ten unwohl, verlor den Appetit, bekam Kopfschmerzen, und am 5ten begann die Krankheit mit Schüttelfrost; Reeves bekam am 20sten Schüttelfrost und gleichzeitig schmerzhaften linken Inguinalbubo; Hamphrey erkrankte am 10ten; Allford ist am 5ten erkrankt, nachdem er einen pestkranken Freund gepflegt hatte; der Inder Alloreu (siehe Krankengeschichte No. 7) wurde am 10ten Juni zum Inspector der Häuserdesinfection ernannt, und erkrankte am 13ten Juni; die Japanerin Haruno (siehe unten Krankengeschichte 27) besuchte das Haus, in welchem Pestkranke gewesen waren, blieb daselbst stundenlang und erkrankte 4 oder 5 Tage später darnach; ein chinesischer Diener (siehe Krankengeschichte 23) hatte die Kleider, welche sein Herr bei Reinigung der Häuser angezogen hatte, geputzt und nach einer Woche wurde er krank.

Am prägnantesten ist die Incubationszeit bei unserer eigener Geschichte erkennbar. Wie oben erwähnt, habe ich am 26sten Juni eine Leiche mit Herrn Ishigami secirt; Herr Nakahara war nur behilflich gewesn, die Praeparate in Müller'scher Flüssigkeit aufzubewahren. Die beiden Herren waren bei Sectionen oder irgend sonst dem Verdachtsmomente ausgesetzt, wodurch die Infection stattfinden möchten. Herr Nakahara bekam am nächsten Tage Lymphangitis und ist nach einer Woche gestorben ; bei mir bildete die Axillardrüsenschwellung am 28. aus und am $11\frac{1}{2}$ Uhr Nachmittags war die Temperatur 39,5° ; da ich mich fortwährend mit den Kranken beschäftigte und fast jeden Tag secirte, kann es mit Gewissheit nicht angegeben werden, wann

ich inficirt waren, aber da die Leiche, welche wir am 26sten secirt haben, sehr septisth ausgesehen hatte, so dass die Milz, als Herr Ishigami sie herausnehmen wollte, zerfloss, werde ich mich vielleicht von derselben Leiche inficirt haben. Herr Ishigami bekam am 28. Juni 12 Uhr Nachmittag die Drüsenschmerzen und Schwellung, am Abend 29. Juni war die Temperatur 38°.

Dr. Lowson erzählte in seinem Berichte mindestens von 9 tägiger Incubationszeit.

Wenn ich oben angegebene Thatsachen zusammenfasse, so fällt die Incubationsdauer mit der bis jetzt angenommenen (2–7 Tage) fast zasammen.

Was der Alter und Geschlecht der Pestkranken betreffen, so haben wir die Pest hauptsächlich beim jungen, männlichen Geschlecht beobachtet, vielleicht weil in Hong-kong junge, männliche Chinesen praevairen.

Dies sieht man aus folgender Tabelle, welche mir Herr Consul Dr. Nakagawa gegeben hat:

Geschlecht und Alter der Hong-kong-chinesen in Procenten:

Männer	62,40 %
Weiber	19,23 %
Knaben	8,92 %
Mädchen	9,45 %

Höchst interessent war es, dass ich bei Neugeborenen oder Säuglingen die Pest nie sah, indessen erzählte mir Dr. Lowson, dass er bei 5 oder 6 Säuglingen die Pest beobachtete, ehe wir nach Hong-kong ankamen.

Die gesammte Morbilität und Mortalität in Hong-kong beträgt nach Dr. Lowson von Anfang bis 2ten September:

	Erkrankt.	Gestorben.
Europaer	11	2
Japaner	10	6

	Erkrankt.	Gestorben.
Manilamann	1	1
Eurasier	3	3
Inder	13	10
Portugiesen	18	12
Malayen	3	3
West-Inder	1	1
Chinesen	2,619	2,447

Die Symptomatologie.

Die Symptome, welche vorjährige Pest darbot, waren nicht, wie bei vielen früheren Autoren proteusartig, sondern ziemlich einfach.

Die Krankheit beginnt meistens ohne Prodrome, mit einmaligem Schüttelfrost, zuweilen mit Frösteln, oder fängt zuerst mit Schmerz und Anschwellung der Drüsen an, mit nachfolgendem Frost und Fieber.

Wenn Prodrome vorhanden, sind sie meist sehr kurz, dauern mehrere Stunden bis 2–3 Tage, selten noch länger. So z. B. U. Jat fühlte sich am Morgen unwohl und am 6 Uhr Abends bekam er Schüttelfrost; Pan Wan fühlte sich am Abend unwohl, hatte starke Kopfschmerzen, und um $3^1/_2$ Uhr Vormittag des nächsten Tages bekam er noch heftigere Kopfschmerzen und eine Stunde später bemerkte er Anschwellung und Schmerzhaftigkeit der rechten Inguinalgegend.

Lang dauernde Prodrome sind sehr selten: Kanako Kitzu bekam am 10/VI Erkältungsgefühl von Unwohlsein, Mattigkeit und Appetitlosigkeit und erst am 17/VI begann die Krankheit mit Frost und nachfolgendem Fieber.

Die Erscheinungen im Prodromalstadium, sind Mattigkeit,

Kopfschmerz, Uebelkeit, Erbrechen, Appetitlosigkeit, Schwindel, selten Lenden-oder Kreuz-Schmerz.

Die aufmerksamen und intelligenten Kranken schienen in diesem 1. Stadium sehr oft, vor dem Fieberausbruch, leichte Schmerzhaftigkeit und geringgradige Anschwellung der Drüsen zu bemerken. Allein diese leichte Drüsenaffectionen wurden von ziemlich gefühllosen, stupiden Chinesen meist nicht bemerkt, und erst dann geklagt, wenn sie sich bedeutend vergrösserten oder sehr schmerzhaft wurden.

Der Eintritt des 2ten Stadiums oder der eigentliche Beginn der Krankheit ist verschieden. Gewöhnlich beginnt es mit einmaligem Schüttelfrost, selten mit Frösteln oder sehr selten mit Hitzegefühl. Die Dauer dieses Kälte-gefühls ist sehr kurz und wurde dann vom Fieber gefolgt. Das Fieber stieg rasch auf 39° bis 40° oder noch höher und blieb von nun an hoch. Fast gleichzeitig oder etwas später wurde Schmerzhaftigkeit und Anschwellung irgend einer Drüsengruppe gefühlt; so z. B. bekam Koonda Mull am Morgen des 24/VI Schüttelfrost mit nachfolgendem Fieber und am Nachmittag des 25/VI bemerkte er Anschwellung der rechten Axillardrüsen; Arakawa bekam am 11 Uhr Nachmittag 14/VI ploetzlich starke Kopfschmerzen, Schwindel, Abgeschlagenheit, Mattigkeit und brennendes Hitzgefühl, und bemerkte am 5 Uhr Vormittag 15/VI die Anschwellung und Schmerzhaftigkeit der linken Inguinaldrüsen.

Sehr selten entwickeln sich die Anschwellung und Schmerzhaftigkeit der Drüsen sehr spät, nachdem Fieber schon längst bestand z. B. bei Lai On trat am 8/VI Frost und Fieber auf, und erst am 14/VI, 6 Tage später, bemerkte er die Anschwellung der linken Inguinalgegend; Torashima Sen (No. 9) bekam am 17/VI Hitzgefühl und Schüttelfrost, welchem starker Schweissausbruch folgte, und am 12 Uhr Mittag 19/VI empfand sie beim Erheben des Armes Schmerzen in der linken Axillarhöhle.

Die weiteren Erscheinungen im diesem 2ten Stadium sind je nach der Schwere der Krankheitsfälle verschieden:

Bei schweren Fällen klagen die Kranken über Kopfschmerzen und Schwindel, welche sehr intensiv sein können. Sie liessen gewöhnlich nach einigen Tagen nach. Appetit sehr vermindert. Anfangs stellten sich oft Uebelkeit und Erbrechen ein, welche ebenfalls in der Regel nach einiger Zeit aufhören; bei wenigen Fällen dauerten sie im ganzen Verlaufe der Krankheit fort. Ich sah bei einigen Kranken fast ununterbrochene Uebelkeit und Erbrechen; sie könnten vielleicht durch das Meningealoedem, das ich im anatomischen Theil schildern werde, bedingt sein. Die erbrochenen Massen sind bald wässerig, bald gallig, bald kaffeesatzähnlich; im letzteren Falle habe ich einige Male Häminkrystalle dargestellt; wirkliche Haemataemesis wurde niemals beobachtet. Mattigkeit und Abgeschlagenheit sind von Anfang an sehr bedeutend, so dass die Kranken bald nach der Entwickelung der Krankheit nicht im Stande waren aufrecht zu stehen oder zu gehen; oft sieht man, dass die Kranken sich auf den Betten hin und her sich werfen, und auf die Frage, warum sie sich herumwälzen antworteten, sie wüssten nicht, wie sie ihre Glieder legen sollen. Starkes Angstgefühl stellte sich öfters ein. Durstgefühl kam oft nicht sehr stark zum Vorschein.

Lenden-Kreuz- und Epigastrialschmerzen wurden selten im Anfange der Krankheit geklagt. Singultus selten und nur bei sehr schweren Fällen beobachtet. Diarrhoe stellte sich im Vorläuferstadium oder im Beginn des 2ten Stadiums ein, worauf gewöhnlich Verstopfung folgt; selten wurde Diarrhoe im ganzen Fieberstadien beobachtet.

Delirien stellten sich sehr bald ein (meist vom 2. Tag an) bei Tag und bei Nacht; bei minder schweren Fällen nur bei Nacht. Gewöhnlich sind sie mustirender Art; zuweilen hatten sie aber entschieden den

Charakter der Exaltation, selbst der furibunden. Dann schimpften oder schalten die Kranken ihre Umgebung oder sie sprangen aus den Betten auf oder sie schlugen die Leute etc. Es giebt aber schwere Fälle, wo bis zum Tode die Gehirnfunktionen intakt waren.

Das Gesicht ist meist im Anfange geröthet, sehr oft typhös und benommen. Conjunctiva gewöhnlich mehr oder minder injicirt, die Augen glänzend. Pharynx in der Regel dunkelroth, Tonsillen zuweilen geschwollen.

Die *Zunge* ist anfangs feucht weisslich grau belegt, später wird sie trocken bräunlich und fuliginös, wie beim Typhus abd.; selten sieht man, dass die Papillae fungiformis roth anschwillen. Die Ansicht, dass die Zunge mit belegtem Rücken und rothen Rändern für Pest charakteristisch sein soll, kann ich nicht theilen, Nur einmal hatte ich bei Hing-Cheo-Hing, eine ganz kreideweisse dick belegte trockene Zunge gesehen.

Haut heiss und trocken ; selten Sudaminaausbrüche in späteren Stadien.

Athmung entsprechend dem Fieber frequent; nur bei Halsdrüsenaffection und beim letalen Ende, wobei gewöhnlich Lungenoedem auftrat, wurde sie sehr frequent und anstrengend ; selten wurde starke Dyspnoe beobachtet, wobei die ursächlichen Momente nicht nachweislich waren; in solchen Fällen könnte sie von Gehirn- und Meningeal-affectionen herrühren so z. B. sah ich in Fall II starke Dysnoe, bei welchem bei der Section Blutung in der Medulla oblongata nachweislich war.

Puls gewöhnlich voll gross und gut gespannt, in der Regel dikrotisch. Unregelmässiger Puls ist sehr selten, fast nur vor dem lethalen Ausgang beobachtet. Frequenz des Pulses schwankt zwischen 90–120 ; darüber hinaus ist signum malum.

Das Herz wurde sehr bald dilatirt sowohl nach rechts als auch nach links; oft hört man an der Herzspitze oder an dem Pulmonalo-

stium systolische Geräusche, welche aber intensiv werden könnten.

Die Lungen sind gewöhnlich intakt, selten Bronchitis meist leichten Grades; nur vor dem lethalen Ende hört man reichliches Rasseln (Lungenoedem). Pneumonie hatte ich in dem chinesischen Hospital nur einmal beobachtet, wobei rechts unten Dämpfung und subcrepitirendes Rasseln hörbar war. Reichliche Haemoptoe habe ich nie gesehen; Dr. Lowson erzählte mir, dass er, ehe ich noch da war, sie einige Male beobachtet hat. Schaumige blutig seröse Sputa, welche von Lungenoedem herrührten, habe ich öfters beobachtet.

Die *Milz* wurde sehr bald, gewöhnlich am 2ten oder 3ten schon fühlbar; da zuweilen durch vorangegangene Malaria die Milz von vornherein intumescirt war, müsste man solche Milztumoren natürlich ausscheiden. Die Milz überragte selten den Rippenbogenrand um einige Ctm. Einige Kranken klagten beim Palpiren der Milz Schmerzen.

Leber wurden ebenfalls oft bald grösser und fühlbar.

Urin: Da der Harn in unserem Hospital nicht gesammelt wurde, kann ich nicht mit Bestimmtheit sagen, um wie viel er vermindert ist aber gewiss ist, dass er bedeutend vermindert war; Anurie ist, soweit ich weiss, nicht vorgekommen. Die Farbe ist dunkelroth, oft trüb. Der Urin enthält sehr oft Eiweiss, und mehr oder minder Indican. Dizoreaktion ist in der Regel nicht vorhanden, welche bei Abdominaltyphus fast stets vorkommt. Microscopisch sieht man oft granulirte Cylinder spärliche hyaline und weisse Blutkörperchen. Selten war der Harn röthlich und bluthaltig, in welchem Fall durch Heller'sche Probe Blutgehalt nachweisslich war. Bedeutenden Blutgehalt im Harn hatte ich niemals constatirt.

Die *Drüsenaffectionen* traten, wie ich oben erwähnte, schon vor der Fiebersteigerung oder fast gleichzeitig oder mehr oder minder später nach derselben auf. Die primär afficirten Drüsen wachsen rasch

an, so dass sie innerhalb 1 oder 2 Tagen eigross werden können. Die Schmerzhaftigkeit derselben nimmt in der Regel zu mit der zunehmender Vergrösserung; sie kann aber so gering sein, (bei langsam wachsenden Drüsen) dass die Patienten erst durch den Druck auf die Drüsen Schmerzen empfunden. Gewöhnlich ist die Schmerzhaftigkeit so stark, dass die Patienten, wenn die Inguinaldrüsen afficirt waren, den betreffenden Bein flectirt hielten und beim passiven Strecken laut vor Schmerz schrien. Bei sehr grosser Schmerzhaftigkeit stöhnten und jammerten die Patienten, und wurden Nachts oft des Schlafes beraubt.

Die Drüsenschwellungen bilden, wie bekannt, die charakteristischen Localisationen; es wird in der Regel eine gewisse Drüsengruppe primär befallen, welche am Eingange des Körperinnern liegen, am häufigsten die tieferen und anfangs meist unteren Inguinaldrüsen, nächstdem die Axillardrüsen, dann kommen an die Reihe die Hals- und Submaxillardrüsen. Die Nacken- Cubital- und Kniekehlendrüsen sind sehr selten primär befallen. Gewöhnlich ist nur eine Drüsengruppe z. B. Inguinaldrüsengruppe befallen, selten mehrere. Im letzteren Falle entwickelt sich die Affection in den mehrfachen Drüsengruppen in der Regel nicht gleichzeitig, sondern hinter einander. z. B. bei Ma Hoi (No. 26) trat zuerst linke Axillardrüsenschwellung ein und etwas später begannen die rechten tieferen Inguinaldrüsen anzuschwellen; bei U Yun Chung (No. 25) waren erst die rechten tieferen Inguinaldrüsen angeschwollen und später die linken tieferen Inguinal- die rechten Cubital- und linken Axillar-Drüsen der Reihe nach afficirt. Es können aber auch fast gleichzeitig beide Drüsengruppen afficirt sein, wie bei mir.

Man darf sich die Sache nicht so vorstellen, dass die Drüsen in einer Gruppe in gleichem Grade anschwellen, während die eine Drüse hühnereigross ist, erreicht eine andere vielleicht Mandelgrösse.

Sehr oft sah ich, dass eine einzige Inguinaldrüse eine hühnerei-, ja sogar noch grössere halbkugelförmig auf der Hautoberfläche prominirende, rundliche Geschwulst bildete, während die anderen Drüsen gar nicht oder kaum fühlbar waren.

In der Inguinalgegend sitzt die Drüsengeschwulst zuert gewöhnlich etwas weiter abwärts am Schenkel (3–4 ctm. unterhalb des Poupart'schen Bandes) als die gewöhnlichen venerischen Bubonen aus den oben erwähnten Gründen (siehe den Capitel der Invasionspforte der Bacillen). Dann wurden successiv die oberen Inguinaldrüsen afficirt. Selten wurden die oberflächlichen Drüsen zuerst afficirt. Bei Axillardrüsenschwellungen wurden gewöhnlich mehr oder minder auch die Supraclaviculardrüsen afficirt.

Zu den Drüsenschwellungen gesellte sich in der Regel sehr bald die Entzündung des periglandulären Gewebes und der Haut, dann wurden die Drüsen nicht mehr isolirt fühlbar, die Haut wurde roth und oedematös und man fühlt eine ungefähr gleichmässige, schmerzhafte Infiltration. Es scheint die Schmerzhaftigkeit viel mehr von den periglandulären Entzündungen als von den vergrösserten Drüsen abhängig zu sein.

Anfangs sind die Drüsengeschwülste unter der Haut verschieblich, aber nur ehe sich die periglandulären Entzündungen ausbildeten.

Was das weitere Schicksal der Drüsengeschwulst betrifft, so ist es entweder Zertheilung oder Vereiterung. Die Zertheilung kommt bei leichten Fällen vor, während die Vereiterung sowohl bei leichten als auch schweren Fällen vorzukommen scheint. Die Zertheilung geschieht langsam; ich habe bei Abc (No. 36) nach mehr als 2 Monaten noch eine deutliche rundliche harte Geschwulst in der Axillarhöhle constatirt. Ueber die Vereiterung siehe unten.

Was die *Temperatur* betrifft, steigt sie oft sehr rasch, wie es bei

Pneumonie, bis auf 39°–40°, selten noch höher (41,5°). Oft steigt sie allmählig, so dass sie im 2ten bis 4ten Tage ihre Höhe erreichte. Nachdem sie mehr oder minder continuirlich etwa 3–4 Tage angehalten hat, fällt sie bei leichten Fällen kritisch mit begleitendem Schweissausbruch (siehe Krankengeschichte Abe) oder lytisch ab. Bei schweren, aber heileiden Fällen dauert das Fieber 1 bis 3 Wochen lang und im letzten Theil der Fiebercurve sieht man einen remittirenden unregelmässigen Typus, während im ersten Abschnitt ein mehr oder minder continuirlicher Charakter zum Vorschein kommt. Oft steigt das Fieber, nachdem es etwa am Ende der ersten Woche oder im Anfange der 2ten Woche bis zum Norm fiel, wieder an und ist remittirend. Diese remittirenden Fieber sind Eiterungsfieber.

Selten ist das Fieber von Anfang an sehr remittirend und unregelmässig.

Hautblutungen hatte ich nur einmal beobachtet. Bei vielen Kranken sah ich oft an den von den Kleidern unbedeckten Stellen—Gesicht, Hand und Fussrücken—rundliche linsengrosse, hellrothe, zahlreiche oft etwas prominirende Flecken, welche in der Regel durch Druck erblassten; einige waren sicher haemorrhagisch. Dr. Lowson versicherte mir, dass sie von Musquitos herrühren, was auch die Kranken bestätigten. Ich fragte aber einige erkrankte Japaner, ob die Musquitosstiche auch vor der Erkrankung solche circumscripte rundliche, röthliche Flecken hervorgerufen hätten. Alle verneinten meine Frage, und sie wunderten sich selbst, dass, nachdem sie an Pest erkrankt waren, alle Musquitosstiche rothe Flecken hervorriefen.

In den Fällen, wo wir in dem Urin Albumin und granulirte Cylinder nachwiesen, wurde in der Regel kein Oedem beobachtet; nur in einem Falle, wo wir aus dem Gehalte des Urins an Eiweiss und granulirten Cylinder wirkliche Nephritis annahmen, wurde ganz geringes, flüchtiges Oedem beobachtet.

Was *die Exantheme* betrifft, so hat Dr. Miyamoto bei Arakawa ein ganz flüchtiges ausgedehntes Erythem gesehen. Roseola habe ich ebenfalls einmal bei einem Japaner beobachtet, den ich 19/VIII im Kennedy-town Hospital flüchtig untersuchte. Bei ihm war nirgends Drüsenschwellung nachweisbar; Dr. Takagi wollte im Blute Pestbacillen nachgewiesen haben, jedoch fand Dr. Takata keine.

Nasenbluten ist niemals beobachtet.

Schwerhörigkeit, wie bei dem Abdominaltyphus scheint nicht vorzukommen; scheinbar kann sie durch Benommenheit des Kopfes und des Sensoriums bedingt sein.

Gehirnerscheinungen, ausser den oben erwähnten Delirien, waren häufige Zuckungen. Oft beobachtete ich im chinesischen Hospital vor dem Tode eine Art von starken Sehnenhüpfen. Wirkliche Krampfanfälle waren sehr selten. Als ich noch im Hospital behandelt wurde und noch nicht gehen konnte, hat Dr. Lowson mir im Nebenzimmer liegenden Knaben gezeigt, deren Diagnose nicht klar war. Der Knabe lag bewusstlos auf dem Rücken mit nach rechts gedrehtem Kopfe und Augen; die Pupillen erweitert und ungleich. Der Knabe war seit einigen Tagen krank und bekam häufig Krampfanfälle. Der Pulsfrequenz soll, als er ins Hospital hereinkam, sehr gering gewesen sein; als ich ihn etwas später untersuchte, war sehr frequent, aber gross. Der Krampfanfall, den ich sah, war tonisch und mit Trismus vergesellschaftet. Damals war in der rechten (?) Inguinalgegend bohnengrosse Drüsen gefühlt worden und Dr. Lowson soll nachher im Blute Pestbacillen nachgewiesen haben. Bei der Section soll im Gehirne ausser Meningealhyperämie nichts gefunden worden sein. Die gefühlte Drüse war gross und haemorrhagisch.

Nackenstarre wurde einmal beobachtet. Krämpfe und Nackenstarre kamen selten auch bei der Epidemie von 1878–1879 vor.

Was den weiteren Verlauf bei den schweren Pestfällen anbetreffen, so ist er sehr verschieden.

Bei foudroyanten Formen starben die Kranken, ehe die Drüsen sehr bedeutend anschwollen, in der Regel an Herzlähmung, indem das Bewusstsein oft bis zum Tode erhalten blieb. Bei sehr foudroyanten Fällen erfolgte der Tod oft schon am 2ten Tage, wie die Krankengeschichte von Gonoo-Mull, Hing Cheo-Hing etc. zeigen.

In noch kürzerer Zeit eingetretenen (blitzartigen) Tod habe ich nicht beobachtet. Gewöhnlich trat der Tod zwischen dem 2ten und 8ten Tage ein und zwar durchschnittlich am 4ten Tage. Dieser tödliche Ausgang war bei schweren Fällen fast die Regel. Da die Drüseneiterung fast stets um den 10ten Tag erfolgt, so kommt der Tod in der Regel vor dem Eintreten derselben ; er kann aber auch später eintreten. Die Ursachen des Todes sind in solchen Fällen durch verschiedene Umstände bedingt : Bei einem 8 jährigen Mädchen und Yun Kam Shui sah ich den Tod in sehr später Zeit durch Septicopyämie nach Vereiterungen der Drüsen der verschiedenen Körperregionen und der verschiedenen Organe (siehe Krankengeschichte No. 17 und No. 41).

Wenn die Kranken nicht sehr rasch starben, so magern sie in 4 oder 5 Tagen stark ab.

Bei denjenigen Kranken, welche nicht in diesem 2ten Stadium als Opfer der Krankheit fielen, brach sich nun die Gewalt der Krankheit und es begann das 3te Stadium. Der Uebergang geschieht manchmal kritish, indem das Fieber rasch fiel, sehr oft aber allmählig. Beim kritischen Abfall der Temperatur, der in der Regel bei leichten Fällen vorkommt, trat öfters kritischer Schweiss auf ; die alte Erfahrung, dass die profuse Schweissausbrüche ein gutes Zeichen seien, würde durch diese Thatsache bestätigt.

Dieser Uebergang geschieht bei schweren Fällen meist zwischen

dem Ende der ersten und dem Anfang der 2ten Woche, bei ganz leichten Fällen oft schon einige Tagen nach dem Eintritte der Krankheit (siehe Krankengeschichte Abe No. 35).

Dieses 3te Stadium ist bei leichten Fällen ohne Drüseneiterung zugleich Reconvalescenzstadium.

Bei schweren Fällen begann in diesem 3ten Stadium die Drüseneiterung, welche etwa zwischen dem 8ten und 14ten Tage die Zeichen der Reife des Abscesses darbietet. Bei günstigeren Fällen scheint die Drüseneiterung noch etwas früher aufzutreten. Der Ansicht, dass die Eiterung ein Beförderungsmittel des günstigen Verlaufes sei, kann ich nicht zustimmen ; sie ist höchstens insofern ein gutes Zeichen, als der Kranke die schwerste Zeit überlebt haben muss, ehe es zur Eiterung kommt ; dieser letzten Ansicht ist auch Griesinger (specielle Pathologie von Virchow).

Wenn sich Drüseneiterung entwickelt, wird die Geschwulst weicher, die Schmerzhaftigkeit geringer, die Röthe und das Oedem der darüberliegenden Haut vermindert und man fühlt in der Regel deutliche Fluctuationen an mehreren Stellen innerhalb der infiltrirten Geschwulst, welche sich gewöhnlich nach einander zu entwickeln scheinen, so dass man oft mehrere Schnitte in einer Geschwulst gleichzeitig oder nach einander vornehmen müsste um den Eiter sofort, ohne Stagnation zu entleeren. Die Vereiterung der Drüsen kann sich oft lange hinziehen ; so sah ich bei einem Engländer die Inguinaldrüsen eine nach der anderen vereitern und die Eiterung länger als $1\frac{1}{2}$ Monate andauerte.

Es scheint in diesem 3ten Stadium sehr selten zu sein, dass die Drüsen einer anderen Körpergegend von Neuem sich stark entzünden und schwellen.

Ueber die genauen Details der Vereiterung der Drüsen siehe den anatomischen Theil.

Was das Verhalten des Fiebers in diesem Stadium betrifft, so steigt es entweder, nachdem es einmal ganz weg war, wieder an und bleibt verschieden lang remittirend oder es steigt nachdem es im 2ten Stadium etwas nachgelassen hatte, wieder höher und behält den remittirenden, unregelmässigen Charakter. Dass das Fieber bei minder schweren Fallen in diesem 3ten Stadium fehlen kann, habe ich oben erwähnt.

In diesem 3ten Stadium war das Bewusstsein meist klar, aber der Kopf noch immer leicht eingenommen, das Gedäschtniss noch schwach ; Angstgefühl nicht mehr vorhanden, die Abmagerung wird stärker, das Gesicht blasser, die Zunge feuchter und der Belag stösst sich allmählig ab ; der Phanynx erblasst ; die Conjunctivalhyperämie nimmt ab. Kopfschmerz, Erbrechen, Uebelkeit und Schwindel sind nicht mehr vorhanden ; meist Stuhlverstopfung, selten Diarrhoe bemerkbar. Der Appetit und das Befinden werden allmählig besser. Der Schlaf wird besser oder auch noch nicht. Schwäche der Musculatur sehr intensiv, so dass die Kranken oft nicht im Stande sind, zu stehen. Die Haut wird feuchter und selten sind Sudamina bemerkber. Die Zahl der Herzcontractionen bleibt bei Vielen noch vermehrt, die Spannung des Pulses ist noch gering, die Grösse klein. Athmung wird ruhiger. Milz und Leber meist in diesem Stadium nicht mehr fühlbar; selten Milzschwellung noch lange Zeit vorhanden. Harn oft noch in diesem Stadium eiweisshaltig.

Leichte Fälle : beginnen oft mit Schüttelfrost oder Frösteln. Fieber kann gering und von kurzer Dauer sein, oder es kann hoch sein, aber es fällt sehr rasch ab. Das Bewnsstsein ist erhalten, Delirium sind meist nicht vorhanden ; anfangs sehr oft Kopfschmerz, Nausea und Schwindel, Appetit vermindert, Mattigkeit stark ; Gesicht und Conjunctiva geröthet, Tonsillen roth, Zunge trocken belegt, Puls frequent, gross und gut gespannt. Athmung dem Fieber entspre-

chend frequent. Milz fühlbar. Die Drüsenschwellungen erreichen in der Regel nicht sehr bedeutende Grösse, welche entweder zertheilen oder vereitern.

Wenn die Eiterung der Drüsen nicht weiter fortschreitet, und keine Complicationen mehr ausbildeten, so beginnt das 4te Stadium oder Reconvalescenz. Die Dauer des 4ten Stadiums war sehr ungleich und eine bestimmte Abgrenzung derselben ist überhaupt nicht möglich. Im Allgemeinen kann man sagen, dass die Reconvalescenz zwischen dem Ende der ersten und vierten Woche anfängt. Wenn aber das Eiterungsstadium Monate lang dauert, so ist es selbst verständlich, dass das Eintreten des Reconvalescenz verzögert wird.

Die Erscheinungen während der Reconvalescenz sind eine unmittelbare Fortsetzung des vorherigen Zustandes. Das Befinden und Appetit werden besser, die Abmagerung ist noch hochgradig, Gesicht blass und eingefallen. Zunge feucht und röthlich. Pulsfrequenz wird etwas geringer, 80–90 in der Minute ; die auffallende Verminderung der Pulsfrequenz, welche man bei den Typhusreconvalescenten gewöhnlich wahrnimmt, habe ich nicht beobachtet. Puls klein und von geringer Spannung. Athmung ruhig, Schlaf gut, Gedächtniss noch immer schwach. Die Schwäche der Musculatur noch sehr stark.

Die Drüsengeschwulst, wenn sie nicht vereiterte, wird allmählig kleiner, die Schmerzhaftigkeit geringer und scheint etwa innerhalb der 2 oder 3 Monaten spurlos zu verschwinden. Bei den Fällen, in welchen die vereiterten Drüsen aufgeschnitten waren, dauert die Heilung der Wunden sehr verschieden lang.

Complicationen sind ziemlich zahlreich :

1.) Nephritis ist bei den schweren Fällen sehr häufig vorgekommen. Sie entwickelte schon am 3ten oder 4ten Tag der Krank-

heit. Der Harn ist dunkelroth, enthält eine mässige Menge Eiweiss ; microscopisch sieht man granulirte, spärlich hyaline Cylinder, eine geringe Anzahl von weissen und rothen Blutkörperchen, selten Fetttröpfchen. Eiweissmenge war niemals so bedeutend, wie bei Scharlachnephritis. Oedem wurde selten beobachtet ; dasselbe erreichte niemals einen haben Grad, Anurie scheint nicht vorzukommen. Da solche nephritischen Kranke zuweilen unter Coma, Erbrechen oder Krämpfen starben, so könnte man leicht verleitet werden, solche Erscheinungen urämisch aufzufassen. In solchen Fällen soll man aber immer eingedenk sein, dass die starke Hyperämie und das Oedem der Meningen, welche bei tödlichen Fällen der Pest fast stets vorzukommen scheinen, dieselben Erscheinungen, (Coma, Erbrechen, oder Krämpfe) heraufzubeschwören im Stande sind. Und in der That starben die Kranken ohne Nephritis oft unter denselben Erscheinungen.

Ferner habe ich niemals beobachtet, dass die Nephritis in chronischem Stadium überging. Geringer Blutgehalt im Harn stammt, wie ich es im anatomischen Theil schildern werde, nicht von parenchymatösen Entzündungen, sondern von den Haemorrhagien der Nierenbecken- oder Blasen-Schleimhaut ab.

2.) Abscessbildungen der Lymphdrüsen, der verschiedenen Körperegionen und der inneren Organe (Leber, Lungen etc.) wurden im späteren Verlaufe der Krankheit beobachtet.

3.) Retentio urinae war sowohl bei deliriösen als auch vollkommen geistig klaren Individuen häufig; wodurch sie bedingt war, kann ich nicht angeben. Viele Kranken müssten deshalb catheterisirt werden, und wenn sie am Leben blieben, verschwinden die Harnretentionen von selbst. Bei mir wurde diese Erscheinung einige Tage lang beobachtet, wobei ich mich einmal selbst catheterisirte.

4.) Ikterus : Leichter Conjunctivalikterus wurde manchmal bemerkt, er ist als katarrhalisch aufzufassen. Bei einem Chinesen,

welcher an hochgradigen Ikterus litt und bei der Aufnahme ins Hospital gleich starb, fand ich bei der Section die Lymphdrüsen am Hilus der Leber sehr angeschwollen; die eine davon war etwa wallnussgross, weich und die Schnittfläche markig aussehend. In diesem Falle handelte es sich gewiss um Compressionsikterus (siehe Sectionsbericht No. 45).

5.) Pleuritis serosa habe ich selten gesehen, sie scheint bei Axillardrüsenaffectionen vorzukommen.

6.) Pneumonie: Wie ich oben erwähnte, ist sie nur einmal in dem chinesischen Hospital beobachtet worden.

7.) Bronchitis entwickelte sich zuweilen am 3ten oder 4ten Tage, war niemals hochgradig.

8.) Keratitis mit Hypopyonbildung kam einige Mal vor. Bei Arakawa (28) waren dieselben, als ich ihn am 19/VIII wiedersah, gänzlich verschwunden.

9.) Rachendiphtherie wurde einige Mal beobachtet. Bei 8 jährigem Mädchen war die Rachendiphtherie gangränös (siehe No. 41).

10.) Periostitis habe ich an mich selbst am unteren Ende des Sternums in der 4ten Woche der Erkrankung beobachtet. Dieselbe war mässig intensiv und wurde nach vielen Tagen weich, so dass ich und Dr. Lowson Fluctuation fühlten. Bei der Incision fand sich kein Eiter, doch kam später die Eiterung.

11.) Lymphangitis scheint selten vorzukommen. Bei mir bildete sich an beiden Händen eiterige Lymphangitis, welche mehrere Dutzende kleine Abscesse hervorrief.

12.) Furunkulose der Haut wurde einige Male beobachtet.

13.) Phlegmone: Von den Inguinalgeschwülsten ausgehende Phlegmone wurde einigemal gesehen; bei einem Chinesen war fast die ganze Oberschenkelhaut dadurch unterminirt, so dass Dr. Molyneux fast die ganze necrotische Stelle abtrug.

14.) Carbunkel: Einen sicheren Fall von Carbunkelbildung auf der äüsseren Haut, habe ich nur einmal bei der Japanerin Torashima Sen (siehe No. 9) beobachtet; ferner habe ich bei einem Chinesen an der Streckseite des rechten Oberarmes ein tiefes kraterförmiges Geschwür gesehen, welches vielleicht aus dem Zerfall des Carbunkels hervorgegangen war. Torashima Sen erzählte mir, dass der Carbunkel anfangs flohstichähnlich war, und sich sehr bald vergrösserte. Er erreichte vor dem Tode Dollargrösse, war roth, leicht erhaben, hart infiltrirt und bildete auf der Mitte mehrere Bläschen. Somit war der Pest-Carbunkel dem Milzbrand-Carbunkel sehr ähnlich, die histologische Structur werde ich unten bei dem anatomischen Theil erörtern.

15.) Singultus ist eine seltene und quälendste Complication.

16.) Abortus im 5ten Monate habe ich einmal bei einer Chinesin beobachtet.

17.) Blutungen aus dem Uterus, ausser der Menstruation, wurden nicht beobachtet; einige erkrankte Weiber versicherten mir, dass die Menge des menstrualen Blutes bei der Pest im Vergleich zur Norm sehr bedeutend sei.

18.) Blutiger Stuhl wurde, soviel ich erinnere, nur einmal gesehen. Das Blut kann vielleicht von der hyperämischen Darmschleimhäuten herstammen.

Im Anschluss an die Symptomatologie will ich noch einige wichtige noch immer offene Frage erörtern.

Virchow sagt: Ob es Pest ohne Drüsenaffectionen giebt, ist einer der zweifelhaftesten Punkte.

Ich habe drei angebliche Pestleichen secirt, bei welchen Drüsenschwellungen während des Lebens nicht nachweisbar sein sollten.

Der eine Fall betraf einen etwa 10 jährigen Knaben, welcher nirgends Drüsenaffectionen, ausser der Mesenterialdrüsen, zeigte. Die

Milz war gross, Darm zeigte ganz leichte Follikelschwellungen, aber keine Geschwüre; Mesenterialdrüsen markig angeschwollen. Hier war es schwer, ohne Bakterienuntersuchung, zu entscheiden, ob man Abdominaltyphus oder Pest vor sich habe, weil bei der Pest, wie ich in dem anatomischen Theil besprechen werde, ganz gleiche Veränderungen am Darm und Mesenterialdrüsen constant vorkommen. Ich hatte darum Herrn Kitasato gebeten, nach Bacillen in der Milz zu suchen; er fand keine Pestbacillen, sondern Typhusbacillen.

Der 2te Fall war eine chinesische Frau, (No. 46) bei welcher Dr. Lowson während des Lebens keine Drüsenschwellung nachzuweisen im Stande war, und die mir deshalb zur Section übergab. Die Leiche war sehr fettreich und wurde 4 Stunden nach dem Tode secirt. Bei der Section fand man die linken Inguinaldrüsen bohnengross und die rechten tieferen Inguinaldrüsen haselnussgross, und weich; die Schnittflächen sahen grauröthlich aus. Mesenterial- und Submaxillardrüsen ebenfalls vergrössert.

Der 3te Fall betraf die Japanerin Kohno Masu, 58 Jahre alt (No. 22). Sie starb am 5ten Tage und wurde 3 Stunden post mortem secirt. Sie bot während des Lebens nach Angabe des sie behandelten japanischen Arztes Nakahara und des englischen Unterarztes keine Drüsenschwellungen dar. Die Leiche war sehr corpulent und fettreich. Die rechten Submaxillardrüsen waren vergrössert, die eine davon wallnussgross, saftig und weich.

Hier will ich nun einen geheilten Fall erzählen, bei welchem Drüsenschwellungen nirgends nachweislich waren, doch die Pestbacillen im Blute gefunden wurden.

Ein 18 jähriges japanisches Mädchen Namens Kaneko Kitzu (No. 37). Das Mädchen war sehr wohlgenährt und corpulent, erkrankte am 16/VI und wurde am 21/VI in unserem Hospital aufgenommen. Ich konnte nirgends Drüsenschwellungen nachweisen.

Herr Ishigami soll im Blute Pestbacillen gefunden haben; am 24/VI ging das Fieber herunter und die Patientin wurde bald nachher geheilt entlassen.

Wenn ich die oben erwähnten Thatsachen zusammenfasse, so ergeben sich folgende Resultate:

Dass es sich im 1ten Fall um Abdominaltyphus gehandelt hat, ist sicher. Bei den übrigen drei Fällen waren gemeinsam, dass sie alle sehr corpulent waren; und ferner wurde bei dem 2ten und 3ten secirten Falle constatirt, dass die geschwollenen Drüsen succulent und weich gewesen sind. Man weiss nun aus Erfahrung, dass die angeschwollenen Lymphdrüsen, wenn sie weich und zugleich die Leute sehr corpulent sind, schwer gefühlt werden.

Wenigstens ist mir oft passirt, dass carcinomatöse metastatische Supraclaviculardrüsen oft während des Lebens nicht zu fühlen waren und bei den Sectionen ziemlich grosse weiche Drüsen gefunden wurden. Da man ferner bei der Pest in der Regel entweder Inguinal- oder Axillardrüsen-Schwellungen zu sehen gewohnt ist, so sucht man bei Kranken zuerst Inguinal- und dann die Axillardrüsen, und wenn diese nicht fühlbar sind, so untersucht man die übrigen Drüsen, wobei man öfters nicht alle zugängliche Drüsen der Reihe nach mit der Sorgfart abtastet; sehr häufig werden Mental-Nacken- und Kniekehlendrüsen vernachlässigt.

Dr. Lowson hat geschrieben, dass er am Ende der Epidemie viele Pestkranken ohne Drüsenschwellungen gesehen hat. Da am Ende der Epidemie die Intensität der Krankheit, oder mit anderen Worten die Virulenz der Bacillen abnimmt, so können die Bacillen nicht mehr so intensive Entzüngen in den Drüsen verursachen, und den Aerzten, welche vorher sehr heftige Entzündungen und bedeutende Geschwulstbildungen zu sehen gewohnt waren, könnten leicht geringe Schwellungen entgehen.

Ferner könnten in früheren Epidemien unter "die Pesten ohne Drüsenschwellungen" auch anderweitige fieberhafte Erkrankungen irrthümlich mitgerechnet worden sein, da die Krankenuntersuchung in jenen Zeiten noch sehr mangelhaft war.

Ich will diese Frage nun mehr verlassen und nur kurz sagen: Da es in der Regel keine epidemischen Infectionskrankheiten ohne Localisationen gibt, so glaube ich auch, dass es keine Pest giebt ohne Drüsenaffectionen.

Ich schliesse den Capital der Symptomatologie mit der Mittheilung der Krankengeschichten, die ich theils vollendet, theils unvollendet aufgenommen hatte. Die Unvollkommenheit der Krankengeschichten wird man dadurch entschuldigen, dass das Krankenexamen nur durch Dolmetscher geschah; ferner will ich die unvollkommene Hospitaleinrichtung und die Kürze der Zeit der Nachsicht der Leser empfehlen.

Foudroyante Form.

Fall I. Wong Sai Lo. 18 jähriger Mann, bekam um 10 Uhr Nachmittag 24/VI Kopfschmerz, Frost, dem Fieber folgte; am Morgen 25/VI 2mal Erbrechen gehabt.

Status: 25/VI Patient unruhig und benommen; Statur klein, Constitution kräftig. Gesicht, geröthet, Conjunctiva injicirt, Pharynx dunkelroth, Tonsillen vergrössert. Zunge feucht, weisslich belegt. Haut heiss und trocken; Musculatur mässig entwickelt. Herzdämpfung links bis zur Mamillarlinie, rechts normale Grenze einhaltend; Töne rein. Lungen intakt. Milz nicht fühlbar, Leber fühlbar. Puls klein, frequent; Temp. 39,9.° Eine linke Axillardrüse etwa wallnussgross, hart, aber nicht schmerzhaft. Rechte Axillardrüsen bohnengross, nicht empfindlich. Der Patient starb nachts ploetzlich.

Fall II. Hing Cheo Hing 53 jähriger Mann. Nach der Angabe des Begleiters sollte er seit gestern krank geworden sein.

Status: 26/VI Temp. 39,4,° grosser, abgemagerter Patient von benommenem, typhösem Aussehen, sehr unruhig, delirirend und oft tobend. Gesicht, Hände und Füsse stark cyanotisch. Dyspnoe sehr stark; Puls fadenförmig. Herztöne wegen der starken Dyspnoe nicht hörbar. Conjunctiva stark roth injicirt. Zunge kreideweiss dick belegt und trocken. Milz gross, den Rippenbogenrand überragend. Auf der Haut kein Oedem und Exanthem bemerkbar. An der rechten Inguinalgegend fühlt man einige Bohnen- und Mandel-grosse Drüsen, die Haut darüber geröthet und oedematös. Die beiderseitigen Axillardrüsen fühlbar. Patient Nachmittag etwa um 1 Uhr gestorben.

Section: fand am Nachmittag 2h 50′ 26/VI statt. Contractur mässig, Cyanose am ganzen Körper bedeutend. An der rechten Inguinalgegend Blutunterlaufung vorhanden; postmortale Temperatur (1h 50′ nach dem Tode im After gemessen) war 41,0°. Unterhautfettgewebe atrophisch, Musculatur trocken, roth. Mosquitosstiche an Händen und Füssen in Haemorrhagien umgewandelt. Zwerchfellstand: rechts 5. Intercostalraum, links 5. Intercostalraum. Bauchorgane normal gelagert; Thoraxhöhle enthält keine Flüssigkeit. Linke Pleura zeigt leichte Adhaesionen. Herzbeutel enthält geringe Menge klarer gelblicher Flüssigkeit. Herz gross; rechter Ventrikel enthält dunkelrothes, flüssiges Blut und Speckgerinsel, sehr dilatirt; Klappenapparate intakt; Musculatur getrübt; subpericardiales Fettgewebe reichlich entwickelt, so dass die Ventrikelwand sehr verdünnt ist. Der linke Ventrikel befindet sich im Zustande der Contraction; Mitralklappen zeigen atheromatöse Flecken, Muskulatur nicht getrübt; Aorta atheromatös. Viscerales Pericardium zeigt zahlreiche kleine Haemorrhagien.

Rechte Lunge: emphysematös, Unterlappen blutreich, aber nicht oedematös. Linke Lunge zeigt im Oberlappen an der Spitze schiefrige Induration, Pleura daselbst adhärent. In der narbig indurirten Partie theils verkäste, theils verkalkte Heerden vorhanden; Unterlappen emphysematös.

Milz: Kapsel zeigt leichte Verwachsung. Milz sehr gross, mässig blutreich, Consistenz hart, Trabekeln reichlich entwickelt, Follikeln in geringer Anzahl hyperplastisch (Malariamilz). Linke Niere: Kapsel leicht abziehbar, blutreich, leicht getrübt. Rechte Niere: Kapsel nicht leicht abziehbar, sehr blutreich, nicht getrübt. Magen enthält dunkelgrünen, flüssigen Inhalt; Schleimhaut mit zahlreichen, punktförmigen, kleinen Blutungen durchsetzt, und sehr in Falten gelegt und getrübt.

Darm: Schleimhaut katarrhalisch, zeigt reichliche punkt- und streifen-förmige Blutungen; Peyer'sche Plaques leicht hyperplastisch und haben reticuläres Aussehen, solitäre Follikeln mässig hyperplastisch. Mesenterium zeigt an vielen Stellen frische ausgedehnte Blutungen, die Drüsen desselben markig vergrössert. Dickdarmschleimhaut katarrhalisch, mit zahlreichen kleinen Blutungen durchsetzt Blase contrahirt, enthält geringe Menge Harns, mit Spur von Eiweiss und ohne Cylinder. Leber: fettig infiltrirt, nicht getrübt; Gallenblase enthält dunkelgrüne Galle und zahlreiche Distoma sinense (D. spathulatum, D. endemicum). Pankreas normal. Die beiden Axillar-Subclavicular- und Hals-Drüsen nicht geschwollen. Tonsillen nicht vergrössert; Kehlkopf- und Tracheal-schleimhaut sehr cyanotisch. Am Sinus pyriformis sieht man mehrere linsengrosse, weisslich graue, rundliche und leicht erhabene hyperplastische Follikeln. Bronchialdrüsen stark pigmentirt und nicht vergrössert. Einige Submaxillardrüsen sind vergrössert, röthlich und succulent. Speicheldrüsen normal.

Rechte Inguinalgegend aufgemacht: Cutis und Unterhautfettgewebe mit blutigem Exsudat durchsetzt; die Drüsen sind etwa haselnussgross, haemorrrhagisch und weich; das periglanduläre Gewebe blutig infiltrirt. Diese haemorrhagischen Entzündungen setzten sich nach der rechten Beckenhöhle und entlang der rechten Psoasmusculatur nach oben fort. Die darin eingebetteten Drüsen (Glandulae hypogastricae, iliacae und lumbalis) der rechten Seite sind haemorrhagisch, dunkelroth und weich. Die Lumbalnerven, Psoas und Lendenmusculatur blutig infiltrirt. Linke Inguinaldrüsen nicht vergrössert.

Gehirn: Dura hyperämisch. Pia sehr oedematös und blutreich, Gefässe sind strotzend mit Blut gefüllt; entlang den grossen Gefässen ist die Pia weisslich getrübt. Seitenventrikel enthalten ziemlich reichliche farblose Flüssigkeit. Hirnsubstanz oedematös, Blutpunkte reichlich. Am Boden des IV. Ventrikels gerade in der linken Chorda nervi acustici, nahe an der Mittellinie sieht man eine oberflächliche linsengrosse Blutung. An der rechten Flocculusgegend waren grössere Piablutungen vorhanden.

Rückenmark: Pia sehr oedematös und hyperämisch; graue Substanz sehr geröthet; Centralkanal nicht erweitert.

Fall III. Gunoomul, Inder, 20 Jahre alt, bekam am 22/VI rechte Halsanschwellung, Kopfschmerz, Erbrechen (nur einmal) und Appetitlosigkeit; kein Frost- und Hitzegefühl vorhanden. Am 23/VI wurde er ins Hospital aufgenommen; seitdem Fiebergefühl und starker Durst vorhanden.

Status: 23/VI. Kräftige, wohl genährte, corpulente Person hält sitzende Lage ein. Rechte Halsgegend stark angeschwollen und schmerzhaft; rechte Submentaldrüse haselnussgross. Die Haut oedematös, geröthet; die Halsdrüsen sind wegen der starken Schmerzhaftigkeit nicht zu fühlen. Zunge wird mit Mühe herausgestreckt, ist weisslich belegt; der Mund konnte nicht weit aufgemacht werden. Puls 120 von mässiger Grösse und Spannung. Herz und Lungen, soweit ich sie untersuchen konnte, bieten keine Abnormitäten dar. Milz kaum, wegen der sitzenden Lage nicht gefühlt. Die übrigen Drüsen sind nicht fühlbar.

24/VI. Patient seit heute Morgen sehr dyspnoetisch, von starker Angst befallen, sehr unruhig, sitzt bald, liegt bald; oft stand er vom Bette auf und ging im Zimmer herum. Sensorium vollkommen klar. Mässige Cyanose im Gesicht vorhanden. Die rechte Halsschwellung bedeutend zugenommen und greift zum Theil auf die linke Halsseite über. Patient ging nach der Visite zum Uriniren und kaum war er in sein Zimmer zurück, fiel er ploetzlich, ohne von sich Laut zu geben, vor seinem Bette todt, nn.

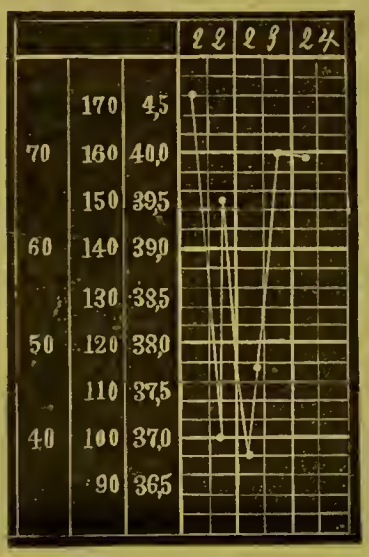

Thermometer zeigte 20 Minuten nach dem Tode im After 41,0°. Die Leiche zeigte vor dem Munde Schaum und starke Cyanose im Gesicht.

Schwere tödliche Fälle.

Fall IV. Kwong Yü 36 Jahre alt; da der Patient nicht cantonisch aussprechen konnte, wurde die Anamnese nicht aufgenommen.

Status: 17/VI. Abgemagerter Patient, delirirt fortwährend, Gesicht abgemagert, typhös; Zunge trocken, bräunlich belegt. Conjunctiva geröthet. Puls klein, frequent etwa 100. An Herz und Lungen keine Abnormität nachweisbar. Nackenstarre vorhanden, sodass der Kopf nicht nach vorn gebeugt werden konnte. Milz nicht fühlbar. Entlang dem Poupart'schen Bande sieht man eine Anschwellung, die wie das venerische Bubo aussieht. Die Drüsen sind darin haselnussgross, scheinen beim Druck schmerzhaft zu sein.

Harn: bräunlich gelb, sauer, getrübt, eiweisshaltig, keine Diazoreaktion, Indican vorhanden. Microscopisch granulirte Cylinder nachweisbar.

18/VI. Der Patient delirirt, Puls 100 und schwach; Zunge bräunlich, trocken. Milz sehr gross, den Rippenbogenrand überragend.

19/VI. Patient sehr schwach, soporös und selten delirirend. Abmagerung sehr bedeutend; Gesicht typhös, Zunge trocken, bräunlich dick belegt. Puls 120, schwach. Athmung sehr frequent, Milz sehr gross, Lungen und Herz normal. Die Anschwellung der rechten Inguinalgegend hat etwas zugenommen, dort fühlt man drei schmerzhafte haselnussgrosse Geschwülste; die Haut darüber geröthet. Am Rücken sieht man zahlreiche Petechien; Am Sacralgegend ist eine circumscripte Stelle dunkelroth gefärt. Der Patient starb am Nachmittag.

Fall V. Lai On, 30 Jahre alt, bekam etwa am 8/VI Frösteln, dem Fieber folgte. Anfangs waren starke Kopfschmerzen, Schwindel, Uebelkeit, und Verstopfung vorhanden. Am 14/VI bemerkte er Anschwellung der linken Inguinaldrüsen, und am 19/VI wurde er ins Hospital aufgenommen.

Status: 19/VI Patient von grosser Statur und kräftiger Constitution, klagte starke Mattigkeit und Kreuzschmerzen. Unterhautfettgewebe und Musculatur gut entwickelt. Patient ist sehr unruhig, wälzt sich hin und her; macht öfters die Würgbewegungen. Wenn man den Kranken sich selbst überliess, delirirt er fortwährend. Gesicht typhös, sehr geröthet; Conjunctiva, besonders die linke, stark injicirt. Zunge fuliginös, Pharynx nicht geröthet, Tonsillen nicht vergrössert. Haut heiss und trocken. Puls 130, mässig gross und wenig gespannt, Athmung sehr frequent. Milz gross, Leber nicht fühlbar. Lungen und Herz intakt. Bauch nicht aufgetrieben, aber stark gespannt. An der ganzen Rücken- und Bauchhaut von Münzen-Kneifen (die chinesischen Aerzten kneifen die Haut mit 2 Münzen, um damit die Pest zu heilen) herrührende zahlreiche Blutstreifen.

Unter dem linken Poupart'schen Bande sieht man eine grosse Vorwölbung, die Haut darüber geröthet und oedematös; oberhalb des Poupart'schen Bandes nach dem Abdomen hin, fühlt man eine grosse, harte und rundliche Geschwulst, deren oberste Kuppe etwa 4 cm oberhalb des Poupart'schen Bandes gelegen ist. Die Schmerzhaftigkeit der Drüsen sehr stark. Die übrigen Drüsen sind nicht fühlbar.

Nach Angabe des Unterarztes ist der Kranke etwa um 7½ Uhr Vormittag 20/VI unter Krampfanfällen gestorben.

Section fand um 2^h 50′ Nachmittag 36/VI statt.

Mässig gut genährte Leiche, Contractur stark, Todtenflecke am Rücken. Unterhautfettgewebe mässig erhalten, Musculatur trocken und roth. Zwerchfellstand: rechts an der 5ten Rippe; links im 4. Intercostalraum. Herz gross; Herzbeutel enthält etwa 30,0 klare Flüssigkeit. Rechter Vorhof enthält Speckgerinsel und dunkelrothes Blut, rechter Ventrikel enthält Speckgerinsel, linker Vorhof theils dunkelrothes flüssiges Blut, theils geronnene Coagula enthaltend; linker Ventrikel leer. Rechter Ventrikel dilatirt, Musculatur blass, stellenweise gelbliche Flecken vorhanden. Linker Ventrikel hypertrophisch und dilatirt. Beide Lungen sehr blutreich, oedematös, überall lufthaltig. Milz gross und weich, Follikel spärlich sichtbar.

Rechte Niere: gross; Kapsel leicht abziehbar. Parenchym blutreich, nicht getrübt, die Rindenoberfläche zeigt mehrere Narben. Linke Niere ebenfalls gross; Kapsel leicht abziehbar, Parenchym blutreich, Stellulae Verheynii deutlich, keine Trübung vorhanden. Leber gross, blutreich; die Grenzen der Acini deutlich, Parenchym nicht getrübt; Gallenblase enthält dunkelgrüne Galle. Magen gross, dilatirt, enthält geringe Menge Speisetheile; Schleimhaut hyperämisch und postmortal erweicht. Dünndarm: hyperämisch, Peyer'sche Plaques und Follikeln geschwollen. Nach oben nimmt sowohl die Schwellung der Follikelapparate und Hyperämie der Schleimhaut ab. Dickdarm ebenfalls hyperämisch und zeigt zahlreichliche Blutungen in der Schleimhaut. Mesenterialdrüsen vergrössert. Pankreas normal.

Tonsillen vergrössert, weich; Kehlkopfschleimhaut hyperämisch. Bronchialdrüsen pigmentirt und nicht vergrössert.

Linke vordere Oberschenkelgegend aufgeschnitten: Die Haut sulzig infiltrirt; die Lymphdrüsen verschieden gross; die eine davon gänseeigross, die Becken- und Iliaca- und Lumbaldrüsen der linken Körperhälfte geschwollen und röthlich verfärbt.

Hals- und Axillardrüsen nicht geschwollen. Submaxillardrüsen weich und leicht vergrössert.

Gehirn: Pia blutreich; der basilare hintere Theil der Pia oedematös. Seiten-Ventrikel enthäl geringe Menge klarer, gelber Flüssigkeit. Hirnsubstanz sehr blutreich, nicht oedematös. Pons röthlich verfärbt; in der rechten Hälfte nahe am Pyramidenbahn sieht man eine bräunlich rothe etwa hirsekorngrosse Blutung.

Fall VI. Lako Mull, Inder, 24 Jahre alt. Am Morgen 18/VI bemerkte er Anschwellung der linken Inguinalgegend und fühlte sich unwohl. Angeblich war weder Frost noch Fieber vorhanden; am Nachmittag desselben Tages wurde die Müdigkeit und Mattigkeit so stark, dass er nicht mehr gehen konnte; am Mittag erbrach er einmal. Bis vor 4 Tagen wohnte er mit einem an der Pest erkrankten Knaben zusammen. Er wurde am 19/VI ins Hospital aufgenommen.

Status: 20/VI. Grosser, wohl genährter Mann. Sensorium benommen, Gesicht typhös, Augen glänzend, Conjunctiva injicirt, Zunge weisslich dick belegt und trocken. Pharynx geröthet, Tonsillen nicht geschwollen. Herzdämpfung normal, Herztöne rein. Lungen normal. Bauch mässig aufgetrieben. Milz fühlbar; Leber nicht vergrössert. Puls 120, schwach und klein; Athmung frequent. Eine einzige linke tiefere Ingninaldrüse haselnussgross, hart und schmerzhaft. Die übrigen Drüsen sind nicht fühlbar.

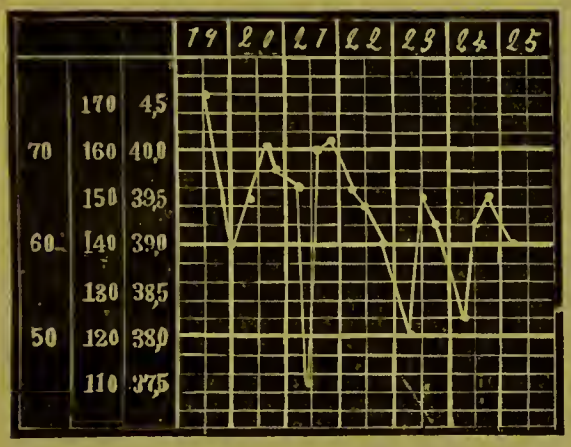

21/VI. Befinden angeblich besser. Wenn man ihn sich selbst überliess, so verfällt er bald in Delirien. Appetit schlecht, kein Kopfschmerz; Gesicht geröthet, typhös. Zunge trocken, weisslich belegt, Papillae fungiformis geschwollen; Pharynx dunkelroth. Herzdämpfung rechts bis zur rechten Sternallinie, links innerhalb der linken Mamillarlinie. Leichte trockene Rasseln an den Lungen vorhanden. Milz fühlbar. Linke Inguinaldrüse etwas vergrössert. Harn: Deutliche Diazoreaktion, kein Indican. Eiweiss gering, granulirte Cylinder vorhanden. Harnfarbe bräunlichgelb, getrübt; Reaction sauer.

22/VI Befinden angeblich gut, Gesicht geröthet, Conjunctiva injicirt. Zungenrücken weisslich dick belegt, die Ränder röthlich; Pharynx stark geröthet. Bauch aufgetrieben, seit gestern 2 mal Diarrhoe gehabt. Puls 130, klein und schwach. Etwa um 11 Uhr Vormittag schleimig blutige Masse erbrochen. Herzdämpfung: rechts 1 ctm. über die rechte Sternallinie, links bis zur Mamillarlinie; Herztöne rein.

Linke Inguinaldrüse wenig vergrössert und schmerzhaft. Rechte Inguinal- und beiderseitige Halsdrüsen etwa bohnengross, nicht schmerzhaft.

Harn: bräunlichgelb, sauer, specif. Gewicht 1015, Eiweissgehalt reichlich.

Deutliche Diazoreaktion, Indican nicht vorhanden, microscopisch granulirte Cylinder nachweisbar.

23/VI Befinden und Schlaf schlecht, Appitit sehr vermindert, dagegen starker Durst vorhanden, gestern Nacht einmal Diarrhoe gehabt. Puls 130, klein und schwach. Zunge röthlich, Bauch meteoristisch aufgetrieben. Milz wegen der Meteorismus nicht fühlbar; Herzdämpfung wie gestern. An den Lungen kein Rasseln mehr hörbar. Der obere Theil des Oberschenkels diffus angeschwollen; an der inneren Partie des Poupart'schen Bandes sieht man eine haselnussgrosse Auftreibung, welche sehr schmerzhaft ist.

Harn: gelbbräunlich, sauer, Eiweiss reichlich, weder Diazoreaktion noch Indican vorhanden. Microscopisch sieht man granulirte Cylinder und spärliche Fetttröpfchen, die weissen und rothen Blutkörperchen in geringer Anzahl vorhanden.

24/VI Patient stark abgemagert, die Schwäche bedeutend zugenommen, Athmung dyspnoetisch, Puls 130, schwach. Seit gestern 7 mal Diarrhoe. Linke Inguinalgeschwülste sehr schmerzhaft, die Haut darüber röthlich und oedematös.

25/VI Befinden sehr schlecht; fortwährend Würgbewegungen. Tumor sehr bedeutend vergrössert. Das linke Bein kann nicht gestreckt werden wegen der Schmerzen, es wird stets flectirt gehalten. Gesicht blass, Conjunctiva roth. Zunge feucht und röthlich. Bauch aufgetrieben. Herzdämpfung noch immer gross, Lungen normal. Puls schwach und frequent; Athmung sehr dyspnoetisch. (40 in einer Minute) Heute wurde von einem englischen Arzt Bubo aufgeschnitten, aber es floss kein Eiter heraus.

Harn bräunlich roth, getrübt, sauer, enthielt mässige Menge Eiweiss. Weder Diazoreaktion noch Indican vorhanden. Urin enthielt Blut, welches durch Heller'sche Probe nachgewiesen ist.

Der Patient starb am 5^h 45′ Vormittag.

Fall VII. Aroreu Pieriere 25 Jahre alt, Indo-Portugiese.

Am Morgen 13/VI bekam er Schüttelfrost, dem Fieber folgte. Am Nachmittag desselben Tages fühlte er Schmerzen an der rechten Inguinalgegend, welche nach und nach anschwoll. Anfangs hatte er Schwindel und Erbrechen gehabt; am ersten Tage etwa 7–8 malige Diarrhoe, am nächstfolgenden Tage 2–3 malige Entleerung.

Der Patient war am 10/VI zum Hausdesinfectionsinspector ernannt worden und 3 Tage später darnach erkrankte er an Pest.

Status: 16/VI. Grosser, kräftiger Mann. Gesicht geröthet, Augen glänzend, Conjunctiva injicirt. Zunge dick belegt, Pharynx geröthet, Tonsillen hypertrophisch. Haut heiss und trocken, an der Achselhöhle war die Temperatur 38,8°, Puls 90, gut gespannt und dikrotisch.

An dem rechten Unterschenkel zwei kleine Geschwüre sichtbar, welche er seit einigen Tagen bemerkte.

Herzdämpfung normal, zweiter Pulmonalton gespalten, Herztöne rein; Lungen normal. Milz wegen der starken Bauchspannung nicht fühlbar, scheint aber der Percussion nach gross zu sein.

Rechte Inguinaldrüse unter dem Poupart'schen Bande haselnussgross, und bei der Berührung sehr schmerzhaft. Die übrigen Drüsen sind nicht geschwollen. Harn: gelblich getrübt, sauer, spärliches Eiweiss; weder Diazoreaktion noch Indican vorhanden. Microscopisch sieht man Epithelien, granulirte Cylinder und weisse Blutkörperchen.

17/VI. Appetit leidlich, Durst und Müdigkeit stark. Rechter Oberschenkel gebeugt: Tumor etwas weicher und nicht grösser. Herz: links bis zur Mamillarlinie, rechts an der normalen Stelle; am Pulmonalostium hört man systolisches Geräusch. Milz der Percussion nach gross. Stuhlgang normal. Temperatur 38,5°.

Urin: bräunlich gelb, getrübt, sauer, enthält grosse Menge Eiweiss. Microscopisch sieht man Wachseylinder.

Der Patient starb ploetzlich um 9^h 30′ abends; es soll gerade vor dem Tode das Fieber bis zur 39,4° gestiegen sein.

Fall VIII. Cheung Hi, 40 Jahre alt. Am Morgen des 18 oder 19/VI fühlte er Schmerz an der rechten Halseite; etwa um 6 Uhr Nachmittags desselben Tages bekam er Schüttelfrost und darauf folgte Fieber. Kopfschmerz und Schwindel waren bis 21/VI vorhanden. Von Anfang an Appetit schlecht, Durst stark, Erbrechen niemals gehabt, Stühle weich.

Trotzdem er sich sehr matt und müde fühlte, arbeitete er doch bis gestern. Das Haus, wo er wohnte, hat zwei Pestkranke geliefert.

Status: 22/VI. Grosser, kräftig gebauter Mann, Haut heiss und trocken, Gesicht geröthet, Conjunctiva injicirt. Zunge weisslich dick belegt, Pharynx dunkelroth, Tonsillen nicht vergrössert. Herz und Lungen normal. Milz gross, fühlbar; Leber ebenfalls fühlbar. Puls 120, gross und mässig gut gespannt. Temparatur an der Achselhöhle 38,3°.

Rechte Halsseite im Ganzen gleichmässig geschwollen, hart und sehr schmerzhaft. Die Haut darüber geröthet und oedematös. Die übrigen Drüsen sind nicht fühlbar.

Harn: bräunlich gelb, getrübt, enthält geringe Menge Eiweiss und reichliche granulirte Cylinder. Indican vorhanden, Diazoreaktion nicht nachweissbar.

Der Patient ist in der Nacht gestorben.

Section: fand am nächsten Nachmittag statt. Todtenstarre stark, Todtenflecken reichlich am Rücken. Herz sehr gross; Herzbeutel enthielt etwa 20,0 seröse klare Flüssigkeit; rechter Vorhof enthielt dunkelrothes, flüssiges Blut und Speckgerinsel; rechter Ventrikel enthielt ebenfalls Speckgerinsel und dunkelrothes, flüssiges Blut; linker Vorhaf röthlich braune Coagula enthaltend; linker Ventrikel leer. Beide Ventrikel: dilatirt, Klappenapparate intakt, Muscnlatur schlaff und getrübt. Rechte Lunge oedematös, blutreich und überall lufthaltig. Linke Lunge oedematös, sehr blutreich und lufthaltig; Pleura zwischen den beiden Lappen gelblich oedematös. Milz sehr gross, Kapsel zeigt frische fibrinöse Adhäsionen. Paranchym blutreich und weich, Follikel sind nicht angeschwollen. Linke Niere gross, das Parenchym getrübt; auf der Oberfläche sieht man eine narbige Stelle. Rechte Niere gross, Kapsel leicht abziehbar, blutreich, Consistenz weich, getrübt; die Beckenschleimhaut zeigt mehrere kleine Haemorrhagien. Auf der Oberfläche der Niere sieht man mehrere röthliche Narben. Leber sehr gross, sehr blutreich, schwarz grünlich verfärbt. Gallenblase enthielt dicke, grünliche Galle. Harnblase contrahirt, enthielt spärlichen Harn. Magen enthielt spärliche Menge Speisetheile. Schleimhaut durchsetzt mit kleinen zahlreichen punktförmigen Blutungen, stellenweise post mortem erweicht. Follikel an der Cardia weisslich hyperplastisch. Dünndarm injicirt. Peyer'sche Plaques und Follikeln sind am unteren Theile mässig hyperplasirt. Dickdarm hyperämisch, Follikel geschwollen; Schleimhaut zeigt zahlreiche punktförmige Blutungen.

Das Mesenterium sehr hyperämisch, zeigt theils grosse, theils kleine streifenförmige Blutungen; die Drüsen sind bohnengross und röthlich. Man sieht im Bindegewebe um die Aorta, dicht unterhalb des Zwerchfells ausgedehnte Haemorrhagien. Die Retroperitonealdrüsen (links?) sind bohnengross und röthlich; die Inguinal- und Becken-Drüsen (links?) sind etwa mandelgross und röthlich gefärbt. Pankreas normal. Bronchialdrüsen schwärzlich und zum Theil verkalkt. Tonsillen haselnussgross weich, aus der Schnittfläche kann man eine graugelbliche, eiterige Masse herausstreifen. Linke Submaxillardrüsen sind angeschwollen. Rechte Submaxillargegend

aufgeschnitten: Cutis und Unterhautfettgewebe blutig oedematös infiltrirt. Submaxillar- und Halsdrüsen mandelgross, weich und röthlich; Musculatur der rechten Halsseite oedematös infiltrirt.

Gehirn: Pia blutreich; rechter Seitenventrikel enthält etwa 15,0 Gramm, während linker Seitenventrikel etwa 100,0 Gramm seröse, klare Flüssigkeit enthielt. Hirnsubstanz oedematös, hyperämisch. Rückenmark: Arachnoidea sehr oedematös, Rückenmarkssubstanz sehr weich.

Fall IX. Torashima Sen, Japanerin, 26 Jahre alt. Im Anfange Juni war in ihrem Hause ein Mann, der im Unterstock wohnte, an Pest erkrankt und im Nachbarhause war auch ein Pestfall vorgekommen.

Etwa um 1 Uhr Nachmittag 17/VI bekam sie Hitzegefühl am ganzen Körper und starken Kopfschmerz, bald nachher trat Schüttelfrost ein, welchem starker Schweissausbruch folgte. Sie hatte keine Uebelkeit, kein Erbrechen gehabt. Mattigkeit sehr stark, Appetit schlecht, Stuhl von Anfang an verstopft; Durst heftig. Am 12 Uhr Mittag 19/VI empfand sie beim Erheben des Armes Schmerz in der linken Achselhöhle.

Status. 20/VI. Grosse, stark gebaute Frau; Unterhautfettgewebe reichlich entwickelt, Musculatur kräftig. Haut heiss und trocken, Gesicht geröthet, nicht typhös. Zunge grau bräunlich gefärbt, Conjunctiva nicht geröthet, Pharynx dunkelroth, Tonsillen leicht vergrössert. Puls 105, gross, mässig gespannt, Athmung frequent. Herzdämpfung nicht vergrössert, am Pulmonalostium blasende Geräusche wahrnehmbar; Lungen normal. Bauch nicht aufgetrieben, Ileocoecalgurren vorhanden. Milz fühlbar. Am linken seitlichen, unteren Thoraxtheil sieht man eine dollargrosse, rundliche, rothe, infiltrirte Stelle, welche am 14/VI etwa wie eine Musquitosstich ausgesehen haben sollte.



Die linken Axillardrüsen fühlbar vergössert und sehr schmerzhaft, die Achselhöhle ist oedematös angsschwollen. Die übrigen Drüsen nicht fühlbar.

21/VI. Patient erbrach öfters wässerige Massen, Durst stark. Puls 120, mässig gross und gespannt. Zunge trocken, bräunlich belegt. Conjunctiva etwas gerötliet; Follikeln am weichen Gaumen glasig aufgequollen; Pharynx gerötliet, Tonsillen roth angeschwollen. Milz fühlbar, an den Lungen reichliche trockene Rasseln. Die linke Achselhöhle stark oedematös angeschwollen.

Harn: bräunlich gelb, getrübt, reichliches Eiweiss, zahlreiche granulirte Cylinder; keine Diazoreaktion; Indican vorhanden.

In der Mitte der oben erwähnten infiltrirten Hautpartie (Carbunkel) bilden sich Bläschen.

Die Patientin starb um 5 Uhr Vormittag 22/VI.

Section: fand 11 Uhr Vormittag statt. Wohlgenährte Leiche; Contractur stark; carbunculöse Stelle am linken Thorax cyanotisch verfärbt. Starke cyanotische Todtenflecken an Gesicht und Rücken. Schaumige Flüssigkeit vor dem Munde.

Unterhautfettgewebe reichlich entwickelt, Musculatur trocken, röthlich und sehr gut entwickelt. Bauchorgane normal gelagert. Omentum sehr fettreich; Zwerchfellstand L=4. Rippe; R=5. J. C. R.

Thoraxhöhle enthält beiderseits reichliche, bräunlich gelbe Flüssigkeit.

Herz gross; Herzbeutel enthält etwa 50,0 gelbliche, klare Flüssigkeit. Rechter Ventrikel und Vorhof enthält flüssiges, dunkelrothes Blut und Speckgerinsel; linker Vorhof enthält dunkelrothes flüssiges Blut. Linker Ventrikel mässige Menge Speckgerinsel enthaltend. Beide Ventrikel dilatirt, schlaff, getrübt und verfettet; Klappenapparate intakt und blutig imbibirt. Das subpericardiale Fettgewebe reichlich entwickelt.

Linke Lunge blutreich, aus der Schnittfläche floss schaumig blutige Flüssigkeit heraus, an den Rändern emphysematös. Rechte Lunge blutreich, oedematös, überall lufthaltig. Milz sehr gross, schlaff und zerfliesslich, zeigte pulpöse Hyperplasie. Linke Niere gross hyperämisch, Rindensubstanz getrübt und vergrössert; Beckenschleimhaut zeigt punktförmige Haemorrhagien. Kapsel leicht abziehbar. Rechte Niere gross, schlaff; Kapsel leicht abziehbar. Parenchym getrübt. Beckenschleim-

haut zeigt ebenfalls punktförmige Blutungen. Leber gross, fettig infiltrirt, schlaff und getrübt; Acini undeutlich. Gallenblase enthält grünliche Galle. Harnblase contrahirt, Schleimhaut intakt. Das linke Ovarium hat mehrere dünnwandige eigrosse cystische, mit klarer Flüssigkeit gefüllte äussere Anhängsel. Im Innern des Ovariums war etwa haselnussgrosse, mit dunkelrothem Blutgerinsel gefüllte Cyste (falsches Corpus luteum ?) vorhanden. Das rechte Ovarium enthält mehrere mit klarer Flüssigkeit gefüllte Cysten. Uterus zeigt in dem oberen Theile unter dem Peritoneum ein bohnengrosses Myofibrom ; Schleimhaut haemorrhagisch.

Magen enthält geringe Menge flüssigen Inhalt, zeigt zahlreiche punktförmige Haemorrhagien ; Schleimhaut grösstentheils post mortem erweicht. Pankreas normal.

Einige Mesenterialdrüsen bohnengross, und weisslich. Dünndarm hyperämisch, im unteren Abschnitt desselben sind solitäre Follikel stecknadelkopfgross, weilslich angeschwollen ; Peyer'sche Plaques haben reticuläres Aussehen. Dickdarm hyperämisch, Schleimhaut oedematös, einige Follikel geschwollen.

Rechte Inguinaldrüsen nicht vergrössert : linke tiefere Inguinaldrüsen gross, wie eine Kirsche, weich, pulpös und bräunlichroth. Die Halsdrüsen sind nicht geschwollen ; die Submaxillardrüsen klein, röthlich. Tonsillen röthlich, weich und vergrössert. Zungengrund und Kehlkopfschleimhaut cyanotisch und die letztere oedematös. Cubitaldrüsen nicht angeschwollen. Linke Supraclaviculardrüsen sind vergrössert, weich und haemorrhagisch. Rechte Supraclaviculardrüsen nicht vergrössert.

Linke Axillarhöhle aufgeschnitten : Cutis, Unterhautfettgewebe oedematös und haemorrhagisch ; die Drüsen dunkelroth, haemorrhagisch, weich und alle wallnussgross. Die Drüsen sind mit dem entzündeten, umgebenden Gewebe innig verwachsen. Rechte Achselhöhlendrüsen sind intakt.

Gehirn : Dura blutreich. Pia sehr oedematös und sehr hyperämisch. Seitenventrikel enthalten geringe, klare Flüssigkeit.

Hirnsubstanz blutreich, oedemotös. Beim Aufmachen des Wirbelcanals floss aus dem unteren Theil desselben ziemlich reichliche Flüssigkeit heraus. Rückenmark weich, sonst keine Abnormität an frischen Praeparaten nachweisbar.

Fall X. Chan Wgan, 22 Jahre alt. Am 11/VI bekam er plotzlich Schüttelfrost ; ihm folgte bald nachher Fieber, dabei Kopfschmerz und Erbrechen. Stuhl normal.

Status: 15/VI. Gesicht geröthet, Augen feucht glänzend, Zunge feucht weisslich belegt, Pharynx dunkelroth, Tonsillen nicht angeschwollen. Lungen emphysematös; die Herzdämpfung nicht vorhanden; die Töne leise. Milz fühlbar. Haut heiss und trocken, die Musculatur kräftig, Unterhautfettgewebe mässig entwickelt. Die Inguinal- und Axillardrüsen nicht fühlbar. Die rechten Nackendrüsen fühlbar, aber nicht schmerzhaft. Die einigen linken Nackendrüsen sind bohnengross, hart und schmerzhaft.

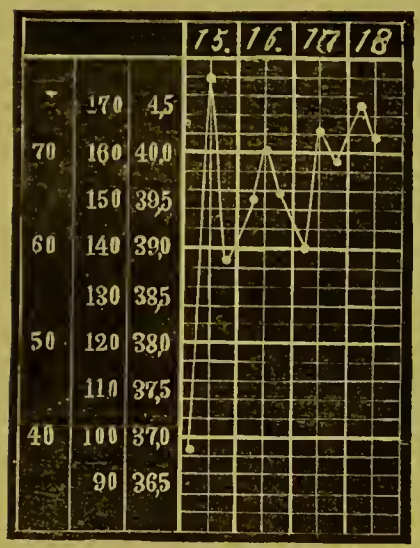

16/VI. Zunge trocken und grauweisslich belegt. Appetit gut. Milz sehr gross, Leber nicht fühlbar. Die linken Nackendrüsen gross wie gestern und sehr schmerzhaft; die Haut darüber geröthet; die linken Halsdrüsen fühlbar und schmerzhaft. Sensorium klar. Harn: sauer, enthält mässige Menge Eiweiss, Diazoreaktion nicht vorhanden, Indican in geringer Menge nachweisbar. Microscopisch sieht man reichliche granulirte Cylinder und geringe Anzahl von weissen Blutkörperchen und Fettkügelchen.



17/VI Appetit schlecht; Mattigkeit sehr stark; Sensorium klar. Linke Nackendrüsen sehr schmerzhaft und bedeutend vergrössert.

18/VI Patient klagt trotz seines soporösen Zustandes über Schmerzhaftigkeit der linken Nacken-, Halsdrüsen und des linken inneren Augenwinkels. Linke Nacken- und Hals-Drüsen bedeutend angeschwollen und sehr schmerzhaft; rechte Halsdrüsen auch bedeutend vergrössert. Die linke Halsgegend diffus angeschwollen. Gesicht cyanotisch; Conjunctiva stark geröthet; Zunge trocken und bräunlich belegt. Athmung sehr frequent; Puls sehr frequent und fadenförmig. Herz und Lungen normal. Milz gross. Blut: weisse Blutkörperchen bedeutend vermehrt. Der Patient starb 2^h 50′ Nachmittag desselben Tages.

Vor dem Tode war der Patient orthopnoetisch, so dass der soporöse Kranke sich aufrichtete; Cyanose stark, Hände zitterten und flossen aus dem Munde schaumige Flüssigkeiten heraus.

Section: fand 3^h 15′ statt; 30 Minuten nach dem Tode; die Temperatur im After gemessen 41,8°C. Starke Contractur, ausgedehnte Todtenflecken am Rücken. Die Leiche war mässig abgemagert. Unterhautfettgewebe wenig entwickelt; die Musculatur intensiv dunkelroth und trocken. Zwerchfellstand: rechts=5. Rippe; links 5.I.C.R. Bauchorgane normal gelagert. Herz gross; Herzbeutel enthält etwa 30,0 dunkelrothes, geronnenes Blut (?). Der rechte Ventrikel dilatirt, Klappenapparate intakt; linker Ventrikel mässig dilatirt, Klappen intakt, Muskulatur bräunlich, nicht getrübt.

Linke Lunge mässig blutreich, oedematös. Rechte Lunge zeigt an der Oberfläche starke Adhäsionen, sehr oedematös, aus der Schnitfläche floss schaumige Flussigkeit heraus. Milz sehr gross, (etwa 4 fach vergrössert), weich und geringe Follikel-Hyperplasie zeigend. Linke Niere: gross; Kapsel leicht abziehbar. Rechte Niere ebenso gross wie die linke, Kapel leicht abziehbar. Die beiden Nieren sind nicht getrübt. Leber sehr gross, fettig infiltrirt, nicht getrübt. Gallenblase enthält dünne gelbgrünliche Galle. Glandulae hepatis sind vergrössert, weich und beim Durchschnitt röthlichweiss aussehend. Magen enthält flüssigen Inhalt; Schleimhant zeigt zahlreiche punktförmige Haemorrhagien und zahlreiche, wahrscheinlich daraus hervorgegangene oberflächliche Geschwüre.

Dünndarm: hyperämisch; solitäre Follikel sind leicht vergrössert. Dickdarm sehr cyanotisch, die Venen stark injicirt. Mesenterium sehr injicirt; Drüsen sind alle vergrössert; die grösste ist etwa mandelgross. Pancreas normal. Linke Tonsille sehr vergrössert und haemorrhagisch, linke Aryepiglottisfalte oedematös und haemorrhagisch; Kehlkopfschleimhaut cyanotisch, Trachealdrüsen nicht geschwollen. Beim Durchschnitt der Halshaut war das Halszellgewebe sulzig haemorrhagisch infiltrirt, einige linke Hals- und Nackendrüsen stark vergrössert und haemorrhagisch. Die beiden, besonders rechte Submaxillardrüsen vergrössert uud haemorrhagisch.

Gehirn: Pia sehr injicirt und oedematös. Seitenventrikel geringe Menge klarer Flüssigkeit enthaltend; Hirnsubstanz hart und Blutpunkte mässig.

Fall XI. U Jat, 41 Jahre alt, fühlte sich am Morgen 20/VI sehr unwohl und kehrte von seiner Arbeitsstätte (Kow-Loon Dock) nach Hongkong zurück; am 6 Uhr Nachmittag desselben Tages war einmaliger, starker Schüttelfrost vorhanden,

welchem Fieber folgte. Damals Diarrhoe und Erbrechen von dünner farbloser Flüssigkeit; der Kopfschmerz von Anfang an bedeutend, ausserdem war Kreuzschmerz vorhanden.

Status: 21/VI Kräftiger Mann, Gesicht typhös und geröthet; Zunge trocken, bräunlich belegt; Pharynx dunkelroth; Tonsillen angeschwollen. Augen glänzend, Conjunctiva leicht injicirt. Haut heiss und trocken. Herzdämpfung normal, Töne rein. Lungen intakt. Milz nicht fühlbar, Bauch nicht aufgetrieben, kein Ileocoecalgurren.

Linke tiefere Inguinaldrüsen sind etwa haselnussgross, unter der Haut verschieblich und nicht schmerzhaft; rechte Inguinaldrüsen fühlbar.

22/VI. Linke Inguinaldrüsen wurden schmerzhaft und etwas vergrössert. Appetit schlecht, weder Kopfschmerz noch Erbrechen. Milz fühlbar, Leber nicht fühlbar. Herz und Lungen normal. Puls 120, dikrotisch, mässig gross und mässig gespannt.

23/VI. Befinden gut, Appetit schlecht, Tumor vergrössert und sehr schmerzhaft, eine tiefere Inguinaldrüse wurde wallnussgross, hart und sehr schmerzhaft.

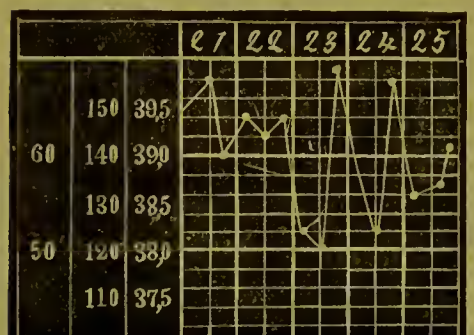

Rechte tiefere Inguinaldrüsen bohnengross, nicht schmerzhaft. Gesicht abgemagert und geröthet, Conjunctiva injicirt; Zunge trocken und bräunlilich belegt. Bauch stark gespannt. Lungen und Herz normal. Harn: bräunlichgelb, getrübt, sauer, enthält Eiweiss und granulirte Cylinder. Weder Diazoreaktion noch Indican.

24/VI. Appetit schlecht. Stuhlgang normal. Zunge trocken, bräunlich belegt, Pharynx dunkelroth. Puls 120, von mässig guter Beschaffenheit. Brustorgane normal. Die eine linke gestern wallnussgross gewesene Inguinaldrüse noch mehr vergrössert, hühnereigross, hart und sehr schmerzhaft. Diese auf dem Hautniveau prominirende Geschwulst ist unter der Haut verschieblich.

25/VI Patient hat in der Nacht delirirt, Befinden sehr schlecht. Sensorium getrübt, Appetit schlecht, Verstopfung. Die linke vordere obere Oberschenkelgegend oedematös, die rechten tieferen Inguinaldrüsen etwas vergrössert und auch schmerzhaft. Die übrigen Drüsen sind nicht fühlbar. Puls 120, klein und schwach. Lungen und Herz normal. Milz und Leber nicht fühlbar wegen der starken Bauchspannung.

Harn: röthlich gelb, getrübt, sauer, enthält Eiweiss, reichliche granulirte und spärliche hyaline Cylinder; keine Diazoreaktion, Indican vorhanden.

Der Patient starb um 2 Uhr 30 Minuten Morgens 26/VI.

Section: fand am nächsten Nachmittag. Starke Contractur, Unterhautfettgewebe sehr atrophisch. Musculatur trocken. Baucheingeweide normal gelagert. Zwerchfellstand rechts=4 I. C. R; links 5 I. C. R. Thoraxhöhle enthält keine Flüssigkeit. Herzbeutel enthält etwa 30,0 klar gelbe Flüssigkeit. Rechter Ventrikel enthält dunkelrothes, flüssiges Blut und Speckgerinsel, linker Ventrikel contrahirt. Beide Musculatur getrübt. Linke Lunge blutreich, stark pigmentirt, überall lufthaltig. Rechte Lunge mit Costalpleura bindegewebig verwachsen; Blutgehalt mässig, überall lufthaltig. Milz: Kapsel verdickt, mit der Umgebung bindegewebig verwachsen. Das Milzparenchym ist zerfliesslich, weich. Linke Niere normal gross, Kapsel nicht leicht abziehbar, hyperämisch und das Parenchym getrübt. Rechte Niere: Kapsel nicht leicht abziehbar, hyperämisch, Stellulae Verheynii deutlich, das Parenchym getrübt.

Leber vergrössert und getrübt, Gallenblase enthält dunkelbräunliche Galle.

Magen postmortal erweicht, Schleimhaut zeigt eine geringe Anzahl Haemorrhagien.

Dünndarm hyperämisch, Follikel in geringer Anzahl hyperplastisch. Dickdarm hyperämisch, Follikel vergrössert. Mesenterial- und Retroperitoneal-Drüsen weissgrau-vergrössert. Kehlkopfschleimhaut cyanotisch und oedematös. Beim Durchschneiden der linken Inguinalgegend sieht man, dass die Haut und das Unterhautfettgewebe oedematös und haemorrhagisch infiltrirt sind. Die Drüsen liegen in dem haemorrhagisch entzündeten Gewebe eingebettet, sind dunkelroth haemorrhagisch weich und sehr gross. Rechte Inguinaldrüsen haselnussgross, weich und haemorrhagisch. Die übrigen Lymphdrüsen nicht vergrössert.

Fall XII. Lai Yip, 17 Jahre alt, aufgenommen am 27/VI in deliriösem Zustande.

Status: 27/VI. Mittelmässige Statur, kräftige Constitution; Temperatur 39,2°, Haut heiss und trocken. Unterhautfett- und Muskelgewebe gut entwickelt. Patient delirirt sehr laut, wälzte sich auf dem Bette hin und her. Gesicht typhös, nicht cyanotisch; Zunge feucht, dick gelb weisslich belegt. Augen glänzend, Conjunctiva injicirt. Puls fadenförmig, sehr frequent; Athmung etwas dyspnoetisch. Lungen intakt; Herzdämpfung links bis zur Mamillarlinie, rechts in normaler Stelle; Töne rein. Milz fühlbar; Leber nicht fühlbar. Rechter Oberschenkel gebeugt; rechte Inguinalgegend diffus angeschwollen, Haut darüber geröthet und oedematös. Unter dem Poupart'schen Bande fühlt man eine harte schmerzhafte Geschwulst. Linke Inguinaldrüsen und die übrigen sind nicht fühlbar.

Der Patient starb in der Nacht.

Fall XIII. Tang Wing, 45 Jahre alter Mann. Angeblich sollte er seit 9/VI. an Unwohlsein, Fieber und rechter Inguinalgeschwulst gelitten haben.

Status: 16/VI Abgemagerter, kyphotischer Patient; Statur und Constitution mittelmässig. Sensorium klar. Haut heiss und trocken; Zunge grau bräunlich belegt; Pharynx dunkelroth; Tonsillen nicht geschwollen. Augen glänzend, Conjunctiva injicirt. Puls klein, 110; Respiration 30. Temp. 39°. Lungen emphysematös; Herzdämpfung klein, systolische Geräusche an der Herzspitze. Milz nicht fühlbar. Am ganzen Körper durch Münzenkneifen entstandene mehrere haemorrhagische Flecken. Auf der rechten vorderen Oberschenkelfläche unter dem Poupart'schen Bande rundliche etwa hühnereigrosse hervorragende Geschwulst sichtbar, welche unter der Haut verschieblich und beim Druck sehr schmerzhaft ist. Die übrigen Drüsen nicht angeschwollen. Urin: rothbräunlich, getrübt. eiweisshaltig. Keine Diazoreaktion.

17/VI. Patient delirirt, macht Greifbewegungen in der Luft. Gestern Nacht soll er 2–3 Mal erbrochen haben. Respiration schwach, oberflächlich. Puls klein und sehr frequent. Tod am Nachmittag.

Fall XIV. Lai On, 54 Jahre alter Mann. Am Morgen 22/VI fühlte er Fieber, Kopfschmerz und Mattigkeit; Appetit schlecht, am demselben Tage gelbliche bittersehmeckende Flüssigkeit erbrochen. Diarrhoe und Schwindel waren nicht vorhanden. Etwa um 10 Uhr Vormittag 23/VI hatte er Anschwellung der linken Inguinalgegend gemerkt; die Schmerzhaftigkeit gering.

Status: 25/VI. Abgemagerter Patient von grosser Statur und guter Constitu-

tion. Haut heiss und trocken. Conjunctiva nicht geröthet. Zunge feucht und weisslich belegt; Pharynx geröthet, auf der rechten Tonsille gelblich rundliche Flecke vorhanden, am rechten Gaumen kleine Haemorrhagie sichtbar. Puls 100, von mässig guter Beschaffenheit; Athmung frequent, dyspnoetisch. Milz gross, fühlbar; Leber

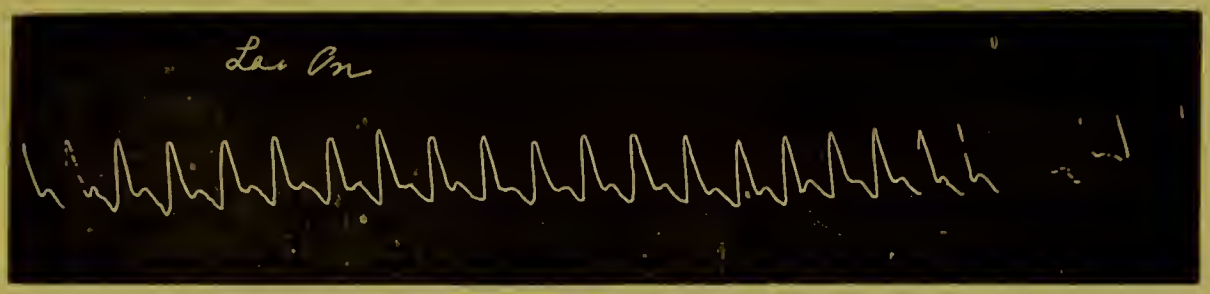

nicht fühlbar; Bauch nicht aufgetrieben, aber beim Druck schmerzhaft. Entlang des Poupart'schen Bandes sieht man ein etwa 3 ctm lange und 1 ctm breites, hartes Drüsenpacket; die tieferen Inguinaldrüsen etwa bohnengross; rechte Inguinaldrüsen fühlbar, nicht schmerzhaft. Die rechten Halsdrüsen und linke Axillardrüsen auch fühlbar.

Harn: bräunlichgelb, getrübt, sauer, mässig eiweisshaltig, granulirte Cylinder reichlich. Indican vorhanden. Keine Diazoreaktion.

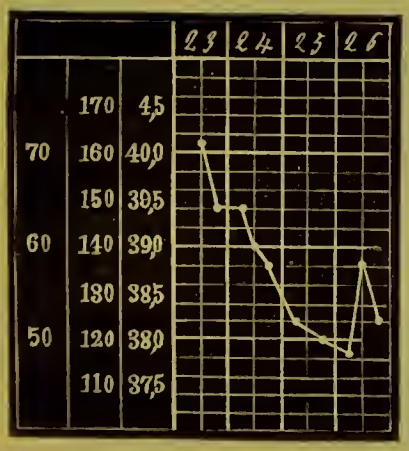

26/VI. Patient klagt über Bauchschmerz. Sensorium klar, Befinden schlecht. Tumor etwas vergrössert; Appetit angeblich gut, Schlaf schlecht. Zunge trocken, weisslich, belegt; Puls 110, dikrotisch, mässig gross und gespannt. Milz fühlbar.

Der Patient starb um 10 Uhr Nachmittag. Bewusstsein soll bis zum Tode klar gewesen sein und sehr starke Dyspnoe vor dem Tode bestanden haben.

Fall XV. Chin On, 30 Jahre alter Mann. Etwa am 6/VI bekam der Patient Kopfschmerz und Fieber; fast gleichzeitig schmerzhafte Anschwellung in der linken Achselhöhle. Bis 13/VI wurde er in dem chinesischen Hospital behandelt und am demselben Tage auf seinen Wunsch nach Kennedy town Hospital verlegt.

Status 14/VI: Sehr abgemagerter Patient, delirirt fortwährend, Gesicht stark verfallen. Zunge trocken, bräunlich belegt; Pharynx geröthet. Haut feucht. Puls 120, weich klein. Herzdämpfung nicht vergrössert, am Pulmonalostium systolisches

Blasen hörbar. Lungen intakt. Milz fühlbar. In der linken Achselhöhle sieht und fühlt man eine faustgrosse, harte Geschwulst, welche sponten und beim Druck sehr schmerzhaft ist. Die ganze seitliche Thoraxpartie oedematös. Linke Hals- und Supraclaviculardrüsen leicht vergrössert. Die übrigen Drüsen nicht fühlbar. Temperatur Nachmittags 39,0° Harn: getrübt, bräunlichgelb, eiweisshaltig, granulirte Cylinder vorhanden.

Der Patient ist am Nachmittag gestorben.

Fall XVI. Ug Ping, 43 Jahre alter Mann. Etwa um 10 Uhr Vormittag 22/VI fing die Krankheit ploetzlich mit einem Schüttelfrost, an welchem sich bald das Fieber anschloss. Gleichzeitig bemerkte er Anschwellung und Schmerz der linken Inguinalgegend. Kopfschmerz und Erbrechen von Anfang an nicht vorhanden.

Status: 26/VI. Mittelmässige Statur und Körperbau. Unterhautfettgewebe wenig, Musculatur mässig entwickelt. Gesicht typhös, Augen glänzend, Conjunctiva leicht injicirt. Zunge feucht, weiss gelblich belegt; Pharynx dunkelroth. Haut heiss und trocken. Puls 84, mässig gross, mässig gespannt. Herzdämpfung rechts normal, links bis zur Mamillarlinie; Töne rein. Lungen normal. Milz sehr gross, Rippenbogen überragend. Die linke Inguinalgegend bretthart geschwollen; Tumor unter der Haut nicht verschieblich, die darüber liegende Haut oedematös. Unter dem Poupart'schen Bande fühlt man nach dem Abdomen sich vorwölbend eine grosse, harte, schmerzhafte Geschwulst. Harn: gelblich, getrübt, sauer, Spur von Eiweiss enthaltend. Weder Diazoreaktion noch Indican vorhanden. Microscopisch sieht man weisse und rothe Blutkörperchen, verfettete Epithelien und reichliche granulirte Cylinder.

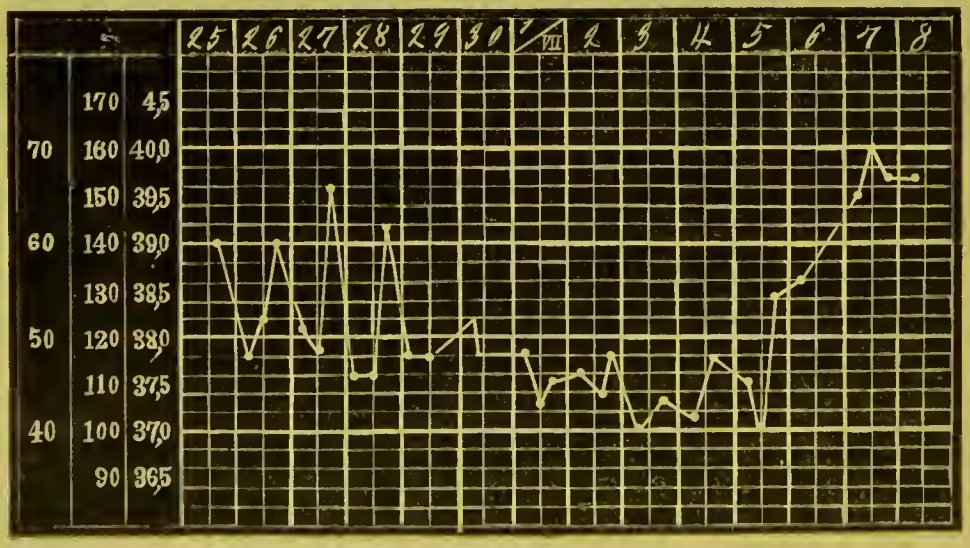

27/VI. Befinden besser, Sensorium klarer, Appetit schlecht; seit gestern 2mal Diarrhoe gehabt (Calomel). Mattigkeit sehr stark. Die Inguinalgeschwülste sehr vergrössert hart und sehr schmerzhaft. Die Haut vorne und innen am Oberschenkel oedematös, glänzend und geröthet. Das betreffende Bein wurde flectirt gehalten, konnte nicht gestreckt werden, wegen der Schmerzhaftigkeit. Milz fühlbar, Leber nicht palpirbar. Zunge feucht; Conjunctiva geröthet. Puls 90, von mässig guter Beschaffenheit. Herz und Lungen normal.

Blut: Neutrophile polynucleare Zellen vermehrt; ausserdem noch spärlich grosse einkeringe, weisse Blutkörperchen vorhanden. Harn: gelblich, leicht getrübt; weder Eiweiss noch Diazoreaktion noch Indican vorhanden.

28/VI. Befinden sehr schlecht; Mattigkeit stark, so dass er auf die Fragen mit bestem Willen nicht zu antworten vermochte

Ziemlich abgemagert; Gesicht typhös, Conjunctiva geröthet. Zunge am Rücken weissgelblich belegt, an den Rändern röthlich. Inguinalgeschwülste vergrössert, die Oberschenkelhaut oedematös, geröthet und infiltrirt. Milz gross, Leber auch gross und fühlbar.

29/VI. (Kinoshita) Befinden besser als gestern. Appetit schlecht: Stuhlgang einmal. Inguinaldrüsen gross wie gestern. Einige linke Axillardrüsen geschwollen, aber nicht schmerzhaft. Puls 110 schwach. Milz und Leber fühlbar.

Der Patient soll am 9/VII gestorben sein.

Fall XVII. Yün Kam Shui etwa 30 Jahre alter Mann.

Seit etwa vom 7/VI. wurde er krank. Die Krankheit begann mit einmaligem Schüttelfrost; Angstgefühl seit dem Beginn der Erkrankung vorhanden. Anfangs öfters Erbrechen und Diarrhoe (täglich 5–7mal) gehabt. Der Patient von dem Chinesischen Hospital nach dem Kennedy Town Hospital verlegt.

Status: 19/VI. Abgemagerter, blasser, sehr heruntergekommener Patient. Linke Lunge: Athemgeräusch verschärft. Sputum reichlich von schmutzig blutiger Beschaffenheit. Pharynx nicht geröthet. Vorher litt er an Retentio urinae, seit etwa 2–3 Tagen wurde der Harn continuirlich entleert. Nirgends Drüsenschwellungen sichtbar. Der Patient starb am Morgen 22/VI.

Section: Sehr abgemagerte Leiche, Contractur stark, Todtenflecke mässig am Rücken. Unterhautfettgewebe und Musculatur atrophisch; die letztere trocken und roth. Bauchorgane normal gelagert. Zwerchfellstand: L=5 I. C. R., R=5 Rippe. Linke Pleurahöhle enthielt mässige Menge klarer gelber Flüssigkeit. Herz-

beutel enthielt etwa einen Esslöffel voll klare, gelbe Flüssigkeit. Rechtes Herz enthielt dunkelrothes Blut, Coagula und Speckgerinsel. Rechter Ventrikel dilatirt, Klappenapparate intakt; Subpericardiales Fettgewebe reichlich entwickelt, so dass die Musculatur des rechten Ventrikels sehr verdünnt ist. Der linke Ventrikel contrahirt und Musculatur normal.

Lungen: Rechte Lunge an den Rändern emphysematös, Blutgehalt mässig; linke Lunge ebenfalls an den Rändern emphysematös, Oberlappen anämisch, Unterlappen hyperämisch. Milz normal gross, Follikeln zahlreich hyperplasirt, blutreich, Consistenz normal. Rechte Niere normal gross; Kapsel leicht abziehbar; Parenchym getrübt; Beckenschleimhaut zeigt zahlreiche kleine Blutungen. Blutgehalt mässig, Stellulae Verheynii deutlich. Linke Niere: Kapsel leicht abziehbar; Parenchym getrübt, Blutgehalt mässig, Stellulae sichtbar; Beckenschleimhaut geringe Haemorrhagien zeigend. Leber beherbergt im Innern zahlreiche, bohnengrosse Abscessheerde; Gallenblase enthielt dunkelgrüne Galle. Blase enthielt weisslichgrauen Harn, Schleimhaut catarrhalisch und zeigt zahlreiche Haemorrhagien. Mesenterialdrüsen bohnengross, blassröthlich. Magen: enthielt schleimig gelbe Flüssigkeit, Magenschleimhaut getrübt, stellenweise post mortem erweicht. Dünndarm stark hyperämisch, haemorrhagisch; solitäre Fallikeln und Peyer'sche Plaques sind geschwollen und schieferig verfärbt. Dickdarm mässig hyperämisch, weder Follikel-schwellung noch Haemorrhagien.

Rechte Inguinalgegend geöffnet: man sieht an zahlreichen Stellen Eiter-Heerde. Die Wände dieser eiternden Heerde bestehen zum Theil oder ganz aus Drüsensubstanz; man sieht oft im Innern der Drüsen eine necrotische Stelle, welche, nach dem die eiterige Masse herausgeflossen war, deutlich zerfetztes Aussehen darbot (vergleiche den anatomischen Theil). Einige Drüsen sind gross und vereitern nicht. Die Drüsen der linken Inguinalgegend sind auch vereitert. Rechte Axillardrüsen sind vereitert, linke Axillardrüsen nicht. Halsdrüsen sind vereitert, die Heerde enthalten dicke, weissgrünliche eiterige Maasen; die Drüsensubstanz an den Rändern der einzelnen Eiterherrde oft noch erhalten. Tonsillen nicht geschwollen; ebenso die Bronchialdrüsen.

Fall XVIII. Wan Sui Kam, 33 Jahre alte schwangere Frau (5 Monate). Seit 13/VI fühlte sie Mattigkeit, Fieber und Kopfschmerz; Nausea und Erbrechen damals vorhanden. Seit 8 Uhr Nachmittag 14/VI fühlte sie heftige Schmerzen in der rechten Achselhöhle. Diarrhoe nicht vorhanden.

Status: 15/VI. Nachmittag 5 Uhr war die Temperatur 39,3.° Ziemlich wohlgenährte verständige Christin. Gesicht und Conjunctiva nicht geröthet; Pharynx ebenfalls nicht injicirt. Herz und Lungen normal. Milz gross. Puls 130, klein und schwach. Rechte Axillardrüsen wallnussgross, nicht sehr schmerzhaft. Athmung frequent. Harn: bräunlich gelb, getrübt, sauer, enthält Spur Eiweiss und granulirte Cylinder.

16/VI. Morgen: Heute früh todte Frucht abortirt. Etwa um 9 Uhr sah ich die Kranke gerade vor dem Tode: Athmung sehr angestrengt, Cyanose im Gesicht und übrigen Körpertheilen, Puls nicht mehr fühlbar, Sensorium benommen. Vor dem Tode floss aus dem Munde schaumige Flüssigkeit heraus. Gleich nach dem Tode war die Temperatur in der Vagina 40,2° C.

Fall XIX. Antonio, 3 jähriger Inder bis dahin gesund bekam am 13/VI etwa um 1 Uhr Nachmittags ploetzlich Schüttelfrost und nachher Fieber. Das Erbrechen und Diarrhoe nicht vorhanden.

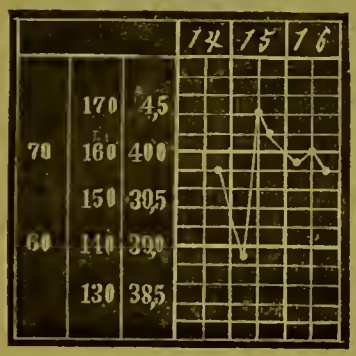

Status: 15/VI. Gut genährtes Kind war sehr unruhig wälzte sich auf dem Bette und schrie. Linke Halsdrüsen bohnengross angeschwollen und beim Drucke sehr schmerzhaft. Milz fühlbar. Herz normal, Töne rein. Puls 130, schwach. Urin: kein Eiweiss.

Am Morgen 4^{h} 45′ Vormittag 17/VI gestorben.

Fall XX. Shevak Mull, Inder, 21 Jahre alt. Am 20 oder 21/VI fühlte er sich Unwohl, Frost und bald nachher Fieber. Kopfschmerz anfangs vorhanden. Diarrhoe bestand nicht; 4 oder 5 mal an demselben Tage erbrochen; Appetit von Anfang an schlecht. Seit etwa 25/VI bemerkte er Drüsenschwellungen an der rechten Inguinalgegend.

Der Patient hat vorher mit Koonda Mull und Lako Mull zusammen gewohnt.

Status: 27/VI. Der Patient lag apathisch auf dem Bette. Constitution mittelmässig; Haut heiss und trocken. Fettgewebe mässig, Musculatur kräftig entwickelt. Conjunctiva leicht injicirt. Zunge trocken, weisslich am Rücken belegt, die Ränder röthlich; Pharynx dunkelroth. Athmung frequent; Puls 105, gross, dikrotisch, mässig gespannt. Herzdämpfung links bis zur Mamillarlinie, rechts rechte Sternallinie 1 ctm überragend; an der Herzspitze leichte systolische

Geräusche vernehmbar. Lungen normal. Milz percutorisch gross, Leber nicht fühlbar. Die beiden Unterschenkel leicht oedematös. Man sieht am rechten Inguinalgegend einen fast dem Poupart'schen Badde parallel verlaufenden, wie ein venerischer Bubo aussehenden harten, sehr schmerzhaften Tumor, welcher etwa Kleinfingergrösse besitzt und verschiebbar ist. Die darüberliegende Hautdecke nicht geröthet. Eine linke Inguinaldrüse etwa bohnengross. Die Axillar- Hals- Cubital- Kniekehlen-Drüsen sind nicht fühlbar. Temperatur 40,1.°

Blut: weisse Blutkörperchen vermehrt; viele polynucleare neutrophile und geringere grosse und kleine einkeringe weisse Blutkörperchen sichtbar. Eosinophile Zellen nicht vorhanden. Blutplättchen vermehrt.

Harn: saner, Indican nachweissbar, enthielt Spur Eiweiss.

28/VI. Befinden angeblich besser. Appetit etwas gehoben; Schlaf schlecht. Puls 130, gross. Temperatur 40,8° Tumor bischen vergrössert, die Schmerzhaftigkeit nachgelassen. Milz fühlbar. Zunge weiss dick belegt. Herzdämpfung beschaffen wie gestern.

Harn gelblich, nicht getrübt, saner, Eiweiss in mässiger Menge vorhanden; keine Diazoreaktion, reichliches Indican. Kein Cylinder nachweisbar.

29/VI. (Kinoshita) Befinden gut, Appetit gut; seit gestern 2mal Stuhlgänge gehabt. Zunge feucht, weisslich belegt. Puls 110, gross und mässig gespannt. Temperatur 38,2°, Conjunctiva nicht geröthet, Pharynx erblasst. Milz fühlbar. Herzdämpfung links bis zur Mamillarlinie, rechts rechte Sternallinie überragend. Tumor sehr vergrössert und hart.

Dieser Patient ist Nachmittag 29/VI ploetzlich gestorben.

Fall XXI. To Ching 28 Jahre alt. Am Nachmittag 8 Uhr 18/VI bekam er Frösteln, welchem bald Fieber und Kopfschmerz folgten. Nacht verging schlaflos; am nächsten Morgen bemerkte er Anschwellung der rechten Inguinalgegend. Appetit dabei schlecht. Anfangs Diarrhoe und Erbrechen vorhanden. Aufgenommen am 22/VI.

Status: 22/VI. Grosser, kräftig gebauter Mann, klagt über Mattigkeit, Abgeschlagenheit und Angstgefühl in der Brust. Gang taumelnd; beim Versuch zu stehen brichte er zusammen. Gesicht nicht geröthet; Conjunctiva röthlich. Zunge trocken, bräunlich belegt; Pharynx geröthet. Haut heiss und trocken. Puls 120, klein, gering gespannt. Die Athmung frequent. Herz und Lungen normal. Milz und Leber nicht fühlbar. Rechte tiefere Inguinaldrüsen haselnussgross,

schmerzhaft; eine davon im Schenkelring ist etwa hühnereigross, ragt nach dem Abdomen hin, hart und schmerzhaft. Die Haut darüber oedematös und geröthet. Die übrigen Drüsen nicht fühlbar.

Harn: enthielt grosse Menge Eiweiss, granulirte Cylinder und spärliche weisse Blutkörperchen; Farbe gelblich; Reaktion sauer; specif. Gewicht 1010; weder Diazoreaktion noch Indican vorhanden.

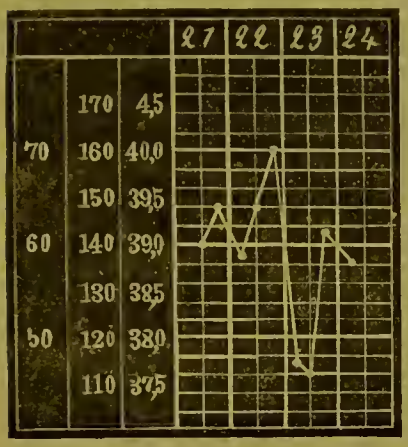

23/VI. Befinden und Appetit schlecht; nachts schlaflos. Zunge trocken und bräunlich Puls 120, klein. Rechte Inguinaltumor vergrössert, bretthart; Haut darüber oedematös.

24/VI. Befinden und Appetit schlecht. Zunge trocken und bräunlich. Lungen und Herz normal. Die rechten Inguinaldrüsen sehr vergrössert und confluirt.

Der Patient starb 9 Uhr Nachmittag

Fall XXII. Kohno Masu Japanerin, 58 Jahre alt.

Am 16/VI bekam sie Nachmittag um 1 Uhr Schüttelfrost und darnach Fieber (40,5°). Starker Kopfschmerz, Erbrechen, Schwindel, Unwohlsein, Appetitlosigkeit, Verstopfung seit dieser Zeit vorhanden. Nach Angabe des sie behandelten Arztes Nakahara soll die Temperatur seit dem Beginn bis zum Tode ungefähr continuirlich um die Höhe von 40° eingehalten haben; das Sensorium soll stets klar gewesen sein. Die Patientin wurde am 20/VI aufgenommen; damals war die Temperatur 40,9°; fortwährendes Erbrechen dauerte bis zum Tode. Nach Angabe Nakaharas und des englischen Unterarztes keine Drüsenschwellungen vorhanden.

Section: fand 3 Stunden nach dem Tode statt, wobei Temperatur im After 40,5° mass. Wohlgenährte Leiche; starke Contractur, Todtenflecken am Rücken. Unterhautfettgewebe reichlich, Musculatur mässig entwickelt und trocken. Zwerchfellstand: R=4 Rippe; L=5 I. C. R. Bauchorgane normal gelagert. Thoraxhöhle enthielt keine Flüssigkeit. Im Herzbeutel befand sich etwa ein esslöffelvoll, klare gelbliche Flüssigkeit. Herz gross. Die reichte Herzhälfte mit dunkel rothem flüssigem Blut und Speckgerinsel gefüllt; rechter Ventrikel dilatirt, Musculatur schlaff. Linker Ventrikel dilatirt, enthielt flüssiges Blut, Musculatur nicht getrübt. Subpericardiales Fettgewebe der rechten Herzhälfte reichlich entwickelt. Aorta atheromatös.

Rechte Lunge blutreich, überall lufthaltig: linke Lunge ebenfalls sehr blutreich und lufthaltig, an den Rändern emphysematös. Milz sehr gross, weich pulpös, Follikel zahlreich hyperplasirt. Linke Niere: Kapsel leicht abziehbar; mehrere verschieden grosse Cysten auf der Oberfläche sichtbar. Nierensubstanz blutreich, nicht getrübt. Rechte Niere: Kapsel leicht abziehbar; auf der Oberfläche sieht man mehrere Cysten und Narben; Blutgehalt mässig. Rindensubstanz stellenweise sehr reducirt; Consistenz hart, keine Trübung. Leber stark gelappt, Oberfläche grob granulirt, zeigt starke Fettinfiltration. Rechtes Ovarium stellt eine einzige hühnereigrosse von dicker fibröser Membran umgebene Cyste dar. Linkes Ovarium mit Tuba narbig verwachsen. Uterus zeigt chronische Endometritis. Blasen contrahirt. Einige Mesenterialdrüsen sind vergrössert, gross wie Bohnen; Schnittfläche blass röthlich. Rechte Inguinaldrüsen klein, röthlich; linke Inguinaldrüsen ebenfalls klein und an der Schnittfläche weisslich. Die beiderseitigen Axillardrüsen normal gross, Schnittflächen blassröthlich. Halsdrüsen beiderseits normal gross. Linke Submaxillardrüsen sind vergrössert, weich saftig und an den Schnittflächen blassröthlich.

Rechte Submaxillardrüsen sind gross, einige etwa wie Haselnüsse. Schnittflächen dunkelroth; rechte Supraclaviculardrüsen sind vergrössert, während sich die linken normal verhielten. Trachealdrüsen sind vergrössert und die Schnittflächen blassröthlich. Rechte Tonsille sind ziemlich gross, weich saftig und röthlich. Zungengrund zeigt glatte Atrophie; Kehlkopfschleimhaut oedematös, cyanotisch. Magen: entlang der kleinen Curvatur zahlreiche vernarbte Geschwüre vorhanden; Schleimhaut postmortal erweicht.

Schädel eröffnet: Dura blutreich; Pia sehr oedematös, blutreich und stellenwiese getrübt; bei Herausnahme des Gehirns floss reichliche seröse Flüssigkeit heraus. Beide Ventrikel enthielten geringe Menge seröser Flüssigkeit. Hirnsubstanz blutreich, oedematös. Unter dem rechten Thalamus am hinteren Ende des inneren Kapsels sieht man einen gelb bräunlichen weichen, ziemlich grossen Heerd. Basillararterien atheromatös.

Fall XXIII. Pan Wan, 23 Jahre alt, Diener eines Officiers. Gerade vor einer Woche bürstete er die Kleider seines Herrn, welche er bis vor 2 Wochen bei der Hausdesinfection getragen hatte. Am Abend 26/VI fühlte er sich unwohl und Kopfschmerz, sodass er sich früh legte; etwa 3½ Uhr Vormittag 27/VI bekam er heftigen Schüttelfrost, dem bald Fieber folgte; etwa eine Stunde nach dem Schüttel-

froste, bemerkte er Anschwellung und Schmerzhaftigkeit der rechten Inguinalgegend. Schwindel und Diarrhoe seither vorhanden und gestern Nacht 2 mal erbrochen.

Status: 27/VI. Kleine Statur, mittelmässige Constitution. Haut heiss und trocken. Gesicht geröthet, Conjunctiva injicirt, die Augen glänzend. Zunge trocken und bräunlich belegt; Pharynx geröthet. Unterhautfettgewebe mässig, Musculatur gut entwickelt. An der inneren Seite des rechten Fussrückens sieht man eine kleine Wunde, welche angeblich seit 5 Tagen besteht und nach Musquitosstich entstanden sein sollte. Athmung mässig frequent. Puls 120, gross und dikrotisch. Temp. 40,10. Herz und Lungen normal. Milz fühlbar; Leber nicht vergrössert. Rechts unterhalb des Poupart'schen Bandes sieht man eine wallnussgrosse, harte Geschwulst, welche schmerzhaft und unter der Haut verschieblich ist. Die Haut darüber weder geröthet noch infiltrirt. Linke Inguinaldrüsen nicht angeschwollen. Rechte Axillardrüsen fühlbar, aber nicht schmerzhaft. Die übrigen Drüsen sind nicht fühlbar.

28/VI. Befinden angeblich besser; heute Morgen 3mal dünne Stühle gehabt in Folge vom Abführmittel; Appetit schlecht; Schlaf unruhig. Conjunctiva geröthet; Zunge fuliginös. Puls gross, 120. Temp. 39,4°. Milz fühlbar. Herz und Lungen normal. Die rechte Inguinalgeschwulst bedeutend zugenommen; die darüber liegende Haut normal. Blut: zahlreiche polynucleare, neutrophile Zellen vermehrt; grosse einkernige weisse Blutkörperchen in geringer Anzahl vorhanden.

Harn: bräunlichgelb, sauer, getrübt weder Eiweiss noch Diazoreaktion. Indican vorhanden.

29/VI. (Kinoshita) Temperatur Morgens 38,2°. Seit gestern 6 mal Diarrhoe, ohne dass Abführmittel weiter verabreicht wurde. Appetit, Schlaf schlecht. Lungen und Herz normal. Milz fühlbar.

Tumor erreichte Hühnereigrösse; die oberflächlichen Inguinaldrüsen vergrösserten sich und es wurde eine schief von unten innen nach aussen oben entlang des Poupart'schen Bandes verlaufende, fingerdicke Geschwulst bemerkbar.

Der Patient starb am 2/VII.

Fall XXIV. Lam Cheung. 30 jähriger Opiumraucher. Am 18/VI bemerkte er Anschwellung und Schmerzhaftigkeit der linken Inguinalgegend, welche allmählig bis zur jetzigen Grösse zunahm. Er empfand weder Frost noch Fieber. Uebelkeit Kopfschmerz und Diarrhoe bestanden bis zur Aufnahme nicht.

Status: 25/VI. Mittelmässige Statur, schlechte Constitution und starke Abmagerung. Haut feucht, runzlig, atrophisch. Gesicht und Conjunctiva blass.

Zunge feucht bräunlich belegt. Puls 70. Linker Thorax retrahirt, bewegt bei der Athmung sehr wenig, keine Dämpfung vorhanden. Herz nach links dislocirt; bei der Auscultation reichliche Rasseln. Milz nicht fühlbar. Unter dem linken Pompart'schen Bande sieht man eine harte, schmerzhafte Anschwellung. Die rechten Inguinaldrüsen fühlbar, nicht schmerzhaft. Die übrigen Drüsen nicht angeschwollen. Temperatur 37,4°.

26/VI. Allgemeinbefinden besser, Appetit gut; Nachts zweimal Diarrhoe. Tumor vergrössert und stellenweise weicher geworden. Milz nicht fühlbar; an der linken Lunge trockene Rasseln hörbar.

27/VI. Befinden besser; Appetit gut, 2mal Diarrhoe seit gestern. Schlaf gut. Puls 70. Temperatur Nachmittag 38,2°.

28/VI. Befinden, Schlaf und Appetit gut. Fünfmal Diarrhoe seit gestern. Der linke Inguinaltumor weicher, die darüber liegende Haut wurde runzlig. Milz und Leber nicht fühlbar. Zunge feucht; Puls 70; fieberlos.

29/VI. (Kinoshita) Befinden und Appetit gut, Schlaf war schlecht. Diarrhoe seit gestern 4mal. Zunge feucht; Puls 70, Temperatur normal. An der linken Lungen trockene Rasseln. Herztöne rein. Tumor nicht geändert. Linke Axillardrüsen bohnengross Ausgang: tödlich?

Fall XXV. U Yun Chung, 42 jähriger Mann. Die Krankheit begann am 25/VI mit einem Schüttelfrost, welchem das Fieber, Kopf- und Kreuzschmerz anschlossen. Etwas später bemerkte er Anschwellung der rechten Inguinalgegend, welche anfangs nicht schmerzhaft war. Leichte Diarrhoe anfangs vorhanden; kein Erbrechen.

Status: 27/VI. Temperatur: Morgens 38,8°, Abends 39,9°. Grosser abgemagerter Kranke, Gesicht gedunsen, Conjunctiva injicirt. Zunge trocken röthlich. Haut heiss und trocken. Puls 120, von mässiger Grösse und mässiger Spannung. Herz und Lungen normal. Milz wegen der starken Bauchspannung nicht fühlbar, aber der Percussion nach gross. Der Kopf- und Kreuzschmerz und Diarrhoe nicht mehr vorhanden.

Rechte tiefere Inguinaldrüsen hart, vergrössert und schmerzhaft. Linke Inguinaldrüsen fühlbar und schmerzhaft; zwei rechte Cubitaldrüsen bohnengross und schmerzhaft; eine linke Cubitaldrüse bohnengross und leicht empfindlich. Beiderseitige Halsdrüsen bohnengross, aber nicht schmerzhaft. Kniekehlendrüsen nicht fühlbar.

28/VI. Temperatur: Morgens 39,0°, Abends 40,2°. Appetit etwas besser als gestern; Stuhl verstopft. Puls mässig gross, Spannung mittelmässig, deutlich dikrotisch. Conjunctiva injicirt. Zunge trocken, röthlich; Pharynx geröthet. Gesicht gedunsen. Athmung sehr frequent. Rechte Inguinalgegend unterhalb des Poupart'schen Bandes bretthart infiltrirt und sehr schmerzhaft, gerade auf dem Poupart'schen Bande am inneren Drittel sieht und fühlt man eine Intumescenz, welche schmerzhaft ist. Der innere und obere Theil des Oberschenkels oedematös. Linke tiefere Inguinaldrüsen wallnussgross, hart; eine linke Cubitaldrüse bohnengross; zwei rechte Cubitaldrüsen bohnengross und schmerzhaft; eine linke Axillardrüsen haselnussgross und nicht schmerzhaft; rechte Axillardrüsen fühlbar; Kniekehlendrüsen nicht fühlbar. Rechte obere Halsdrüsen vergrössert und schmerzhaft; einige davon sind haselnussgross; linke Halsdrüsen bohnengross; Submaxillar- und Nacken-Drüsen nicht fühlbar. Eine Drüse vor dem Ohrtragus ist bohnengross und schmerzhaft. Milz percussorisch gross. Auf dem Rücken und Brust sieht man mehrere Furunkel.

Harn: sauer; Spur Eiweiss enthaltend; granulirte Cylinder in geringer Anzahl nachweislich. Indican und Diazoreaktion vorhanden.

29/VI. (Kinoshita) Temperatur Morgens 39,6° Mittags 39,2°. Befinden, Appetit und Schlaf schlecht. Zunge feucht, gelblich belegt. Conjunctivalinjection nahm ab. Dyspnoe sehr stark. Rechte Inguinalgeschwulst scheint etwas weicher geworden und vergrössert zu sein, während eine linke Inguinaldrüse sehr vergrösserte und etwa Gänseeigrösse erreichte.

Der Ausgang: Tod am demselben Nachmittag?

Fall XXVI. Ma Hoi, 47 jähriger Opiumraucher.

Am 8 Uhr 24/VI fühlte er Schmerzen in der linken Achselhöhle und gleichzeitig wurde die Anschwellung daselbst bemerkt; seitdem Hitzegefühl und starke Mattigkeit, Frösteln war nicht vorangegangen. In der Nacht 3mal Diarrhoe. Kopfschmerz, Uebelkeit und Erbrechen nicht vorhanden.

Status: 25/VI. Mittelmässige Statur, Kräftiger Körperbau; Abmagerung stark; Musculatur mässig entwickelt. Conjunctiva geröthet. Zunge feucht, röthlich; Pharynx dunkelroth. Puls 110, mässig gross und mässig gespannt. Temp. Morgens 40,1°, abends 40°. Herzdämpfung links an der Mamillarlinie, rechts an der normalen Stelle gelegen; Herztöne rein. Lungen normal. Milz und Leber nicht fühlbar. Linke Axillardrüsen wallnussgross, sehr schmerzhaft; linke

Supraclavicular- und Nacken-Drüsen bohnengross, nicht empfindlich. Beide Inguinal- und Hals-Drüsen nicht fühlbar.

26/VI. Schlaf schlecht. Temp. Morgens 38,2°, Abends 39,9°. Puls schwach, 90. Zunge feucht. Linke Axillardrüsen hart und gross, wie gestern. Rechte Axillar- und Hals-Drüsen nicht vergrössert; rechte Inguinaldrüsen fühlbar, nicht schmerzhaft. Linke Supraclaviculardrüsen weich und gross. An den Lungen trockene Rasseln hörbar. Milz und Leber nicht fühlbar.

27/VI. Patient delirirte laut, war sehr unruhig, wälzte sich auf dem Bette hin und her, machte oft Versuche aus dem Bette zu entspringen, deshalb wurde er auf dem Bette gefesselt. Dyspnoe sehr stark; Zunge feucht. Puls klein 110, Temp. Morgens 40°, Mittags 38,2°. Linke Axillardrüsen hart, schmerzhaft und etwas vergrössert, während linke Supraclavicular- und Nacken-Drüsen stationär blieben, dagegen sind rechts vier tiefere von einander isolirte Inguinaldrüsen schmerzhaft und haselnussgross geworden; die eine Drüse im Schenkelring wallnussgross, sehr schmerzhaft. Bauch aufgetrieben; Milz und Leber nicht fühlbar. Lungen rechts, hinten, unten trockene Rasseln hörbar.

Harn: bräunlich gelb, getrübt, sauer, enthielt Eiweiss und granulirte Cylinder, weder Diazoreaktion noch Indican vorhanden.

28/VI. Lautes Delirium, starke Dyspnoe, Puls klein 120. Zunge trocken, gelb bräunlich belegt; Conjunctiva geröthet.

Rechte vergrösserte Inguinaldrüsen mit einander confluirt, bilden eine höckerige, harte Geschwulst. Linke Axillardrüsen sehr angeschwollen und weicher geworden. Rechte Axillardrüsen bohnengross, scheinen nicht schmerzhaft zu sein.

Ausgang: lethal?

Fall XXVII. *Haruno Ino Japanerin, 45* Jahre alt. Am 9 Uhr Nachmittag 26/VI bekam sie starkes Frosteln, welchem bald Hitze und starkes Schwitzen folgte. Sie Klagte dabei leichten Kopf-, Lenden-Schmerz und Gastralgie. Ganze Nacht hindurch hatte sie erbrochen. Starke Mattigkeit, kein Stuhlgang und lästiges Schwindel vorhanden.

Vor 4 od. 5 Tagen hatte sie das Haus, in welchem Pestkranke gewesen war, besucht und eine Stunde lang geplaudert; sonst war sie lange Zeit nie aus dem Hause weg.

28/VI. Mässige Status, mässige Constitution. Haut heiss, feucht. Unterhautfettgewebe mässig, Musculatur mässig entwickelt. Gesicht anämisch; Zunge

feucht gelb bräunlich belegt; Pharynx geröthet; Conjunktiva geröthet, glänzend. Dyspnoe mässig. Puls 114, mässig gross und dikrotisch. An Lungen und Herz nicht besonders nachweisbar, Milz fühlbar, Leber nicht fühlbar. Rechte Inguinaldrüsen bohnengross vergrössert, nicht empfindlich. Die sonstigen Drüsen nicht fühlbar. Patient klagt über Angstgefühl, Epigastrialschmerz, Schwindel und Lendenschmerz. Fortwährend Nausea, Erbrechen und Singultus vorhanden.

Im Blute Bacillen nachgewiesen.

29/VI. (Kinoshita) Epigastrialschmerz, fortwährendes Erbrechen von dünnflüssigen Massen. Zunge bräunlich belegt. Unterschenkel leicht oedematös Puls 108, klein. Patient klagte Angst und Mattigkeit. Sensorium frei. Am Abend 29/VI ist sie gestorben.

Schwere, geheilte Fälle.

Fall. XXVIII. Arakawa, 31 jähriger Japaner. Seit etwa 11 Uhr Nachmittag 14/VI wurde er unwohl, bekam Kopfschmerz, Schwindel, und starke Mattigkeit; fast gleichzeig fühlte er Fieber. Etwa um 5 Uhr Vormittag 15/VI bemerkte er Anschwellung der linken Inguinalgegend, welche beim Drucke schmerzhaft war, aber spontan nicht empfindlich. Er war angeblich seit einer Woche nie aus dem Hause weggegangen und in seiner Wohnung bis jetzt kein Pestfall vorgekommen.

Status: 15/VI. Mittelmässig constituirter Mann; Unterhautfettgewebe und Musculatur mässig entwickelt. Haut heiss und trocken. Gesicht geröthet; Augen glänzend, Conjunctiva injicirt. Zunge trocken, dick graubräunlich belegt; Pharynx geröthet; Tonsillen nicht geschwollen. Temperatur 39,6°. Puls 92, gross gut

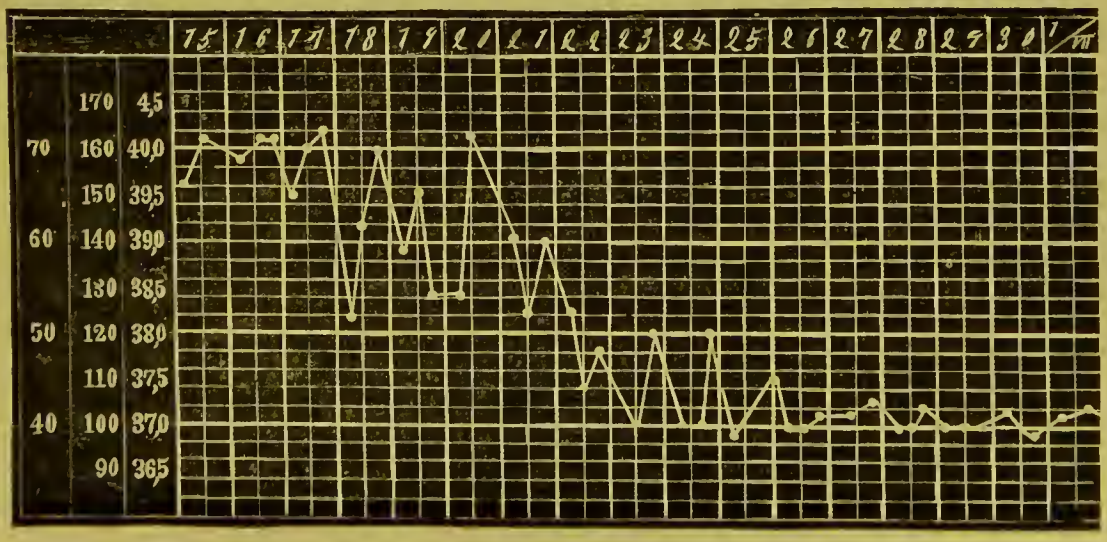

gespannt, und dikrotisch. Herzdämpfung links an der Mamillarlinie, nach rechts normal; Herztöne rein. Lungen intakt; Bauch nicht aufgetrieben. Milz und Leber nicht fühlbar. Einige linke Inguinaldrüsen unter dem Poupart'schen Bande mandelgross, empfindlich und unter der Haut verschieblich. Die Haut darüber weder geröthet noch oedematös. Rechte Inguinaldrüsen fühlbar, nicht empfindlich.

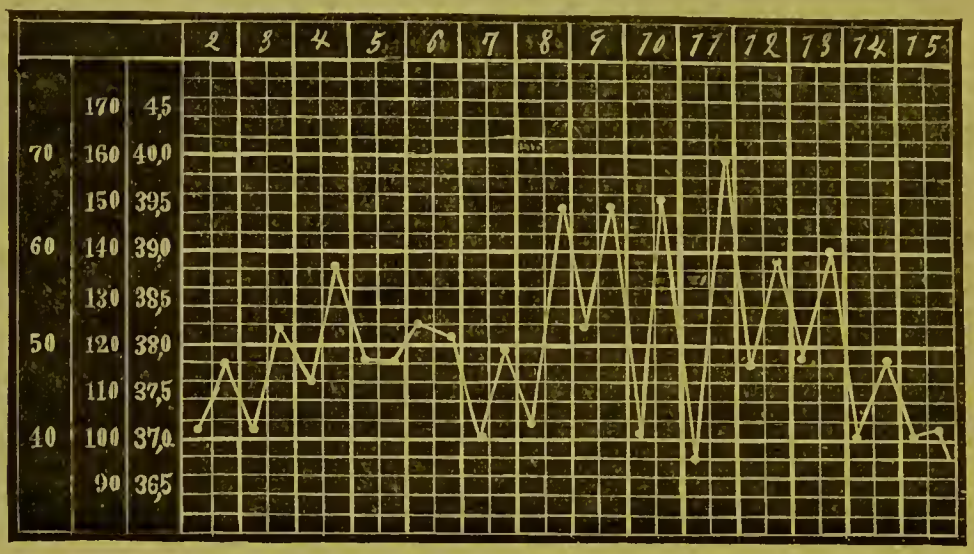

16/VI. Befinden schlecht, Appetit vermindert, Durst stark, Kopfschmerz nicht mehr vorhanden. Mattigkeit sehr stark; Stuhl einmal gehabt (Folge von Calomel). Schlaf unruhig. Zunge bräunlich dick belegt und trocken; Conjunctiva geröthet; Pharynx dunkelroth; Tonsillen nicht vergrössert. Puls 126 gross, dikrotisch. Herzdämpfung wie gestern, an der Herzspitze febrile Geräusche hörbar. Milz nicht fühlbar, Lungen normal. Die linken tieferen Inguinaldrüsen sehr vergrössert, Schmerzhaftigkeit hat zugenommen, so dass der Oberschenkel flectirt gehalten wurde. Die vergrösserten Drüsen confluirten zusammen.

Harn: sauer, weder Eiweiss noch Diazoreaktion; Indican vorhanden.

Blut: Weisse Blutkörperchen vermehrt. Zahlreiche polynucleare neutrophile Zellen, spärliche eosinophile. Haemoglobingehalt (Fleischl'sches Haemometer) 100.

17/VI. Appetit schlecht, Durst heftig, Mattigkeit sehr stark. Patient apathisch, aber das Sensorium frei; Gesicht typhös; Zunge fuliginös; Conjunctiva und Pharynx geröthet. Linker Oberschenkel gebeugt, kann nicht gestreckt werden wegen der Schmerzhaftigkeit der Inguinalgegend. Die Haut über der Drüsengeschwulst geröthet und oedematös. Eine Drüse im Schenkelring hart und sehr gross, dass sie nach dem Abdomen hineinragte. Herzdämpfung links bis zur

Mamillarlinie, rechts bis zur rechten Sternallinie reichend. Lungen intakt. Puls 120, gross und mässig gespannt.

Harn: bräunlichgelb, sauer, enthielt mässige Menge Albumin und hyaline Cylinder; weder Diazoreaktion noch Indican vorhanden.

18/VI. Patient apathisch, Schlaf schlecht, Diarrhoe täglich 2–3mal. Conjunctiva und Pharynx geröthet. Zunge trocken und fuliginös; Puls 110, von mässiger Grösse und Spanung. Herzdämpfung wie gestern, systolische Geräusche an der Herzspitze; die Lungen boten nicht besonderes dar. Milz gross, fühlbar. Inguinalgeschwulst zugenommen, sehr schmerzhaft.

Harn: bräunlichgelb, sauer, klar, enthielt mässige Menge Eiweiss, keine Diazoreaktion.

19/VI. Patient klagte über starke Mattigkeit, warf sich auf dem Bette hin und her. Er delirirte, wenn man ihn allein für sich liess. Puls 120, von mässiger Beschaffenheit. Zunge dick belegt, Conjunctiva und Pharynx geröthet. Lungen intakt, Herz wie gestern. Milz fühlbar.

20/VI. Patient ist sehr aufgeregt und delirirt, klagt über Schlaflosigkeit, welche durch die Schmerzen der Geschwulst und die lästigen Musquitos verursacht wurden. Röthe der Pharynx und Conjunctiva noch immer bestehend. Milz fühlber; Leber nicht vergrössert. Puls 120, von mässiger Beschaffenheit. Linke Inguinalgeschwulst sehr vergrössert und man sieht einen rundlichen prominirenden Tumor, über dem die Haut röthlich infiltrirt ist.

21/VI. Befinden gut, Sensorium war, Schlaf schlecht. Zunge trocken, gelbbräunlich belegt, Pharynx und Conjunctiva noch geröthet. Puls 120, gross und mässig gespannt. Milz fühlbar, Lungen normal, Herztöne rein. Gestern Nacht 2mal Diarrhoe gehabt. Tumor gross, schmerzhaft, obere, vordere und innere Oberschenkelpartie stark oedematös; die Drüse im Schenkelring wurde sehr vergrössert, so dass man 3ctm oberhalb des Poupart'schen Bandes einen rundlichen, harten Tumor fühlte.

22/VI. Temperatur niedrig, 37,4° Befinden gut, Sensorium klar, das Gedächtniss hat sehr gelitten; Nachts stark geschwitzt. Patient klagt über Schmerz des linken Anges. Heute Morgen etwa um 11 Uhr hat Dr. Miyamoto ein über den ganzen Körper verbreitetes Erythem beobachtet, welches sehr bald verschwand. Abmagerung sehr stark. Zunge trocken, Pharynx und Conjunctiva noch geröthet. Milz fühlbar. Herzdämpfung rechts bis zur rechten Sternallinie, links bis zur Mamillarlinie, Herztöne rein. Lungen normal. Tumor sehr zugenommen, sehr

schmerzhaft, so dass der Patient die Bauchpresse beim Harnlassen und Stuhlgänge nicht verwenden konnte. Einige linke Nackendrüsen bohnengross und sehr empfindlich.

23/VI. Befinden gut, Sensorium klar, Appetit gut, Schlaf schlecht, reichliche Sudamina auf der Brust, nachts einmal. Diarrhoe. Das linke Auge in der Tiefe schmerzhaft, Conjunctiva desselben sehr injicirt. Zunge trocken und bräunlich belegt, Pharynxröthe sehr abgenommen.

Puls 90, mässig gross und gespannt Athmung ruhig. Herzdämpfung noch verbreitert, Töne rein; Lungen normal. Milz etwas abgeschwollen, doch noch fühlbar; Leber fühlbar. Einige Nackendrüsen bohnengross und empfindlich. Der Inguinaltumor etwas abgeschwollen, die Haut darüber noch oedematös.

Harn: schwach sauer, bräunlich gelb, getrübt, kein Eiweiss, reichliches Indican, keine Diazoreaktion.

24/VI. Befinden gut, Appetit besser, Puls 60, gross und gut gespannt. Zunge trocken, bräunlich belegt. Milz und Leber fühlbar. Schmerzen des Inguinaltumors etwas nachgelassen, die Nackendrüsen etwas abgeschwollen und nicht mehr stark empfindlich.

25/VI. Befinden gut, Abmagerung stark, Verstopfung seit gestern, starkes Schwitzen am ganzen Körper. Zahlreiche Mückenstiche am Handrücken sichtbar, welche etwas die Grösse einer Linse erreichen, etwas erhaben und hellröthlich aussehen; einige waren haemorrhagisch. Puls 80, von guter Beschaffenheit. Zunge feucht; linke Conjunctiva stark vascularisirt, Cornea fleckig getrübt. Pupille des linken Auges eng und reagirt auf Lichtreiz nicht; an der äusseren unteren Partie der vorderen Kammer graugelbliche Eiteransammlung vorhanden. Milz und Leber noch fühlbar. Nackendrüsen wie gestern. Inguinaldrüsen (linke) weich, wurde von dem englischen Arzt geöffnet, entleerte geringe Menge blutigen Eiters.

26/VI. Befinden sehr wohl, Appetit gut; aus der Wunde floss geringe Menge blutig dünner Eiter heraus, Schmerzen der Geschwulst sehr nachgelassen, Haut darüber noch geröthet und oedematös. Die Drüse im Schenkelring bedeutend verkleinert. Puls 80, Zunge feucht. Milz und Leber nicht fühlbar. Lungen normal, Herzdämpfung noch vergrössert. Cornea stärker getrübt, Hypopyon zugenommen.

Blut: Weisse Blutkörperchen vermehrt, und zwar hauptsächlich polynucleare, neutrophile Zellen.

27/VI. Befinden gut. Stuhlgang normal, Appetit gut, Schlaf schlecht. Con-

junctiva stark vascularisirt, Hypopyon wie gestern. Puls 75, von guter Beschaffenheit; Athmung ruhig. Aus der Wunde floss blutiger Eiter; Schwellung des linken Inguinaltumor, sehr abgenommen, ebenfalls die Schmerzen. Herz noch gross, Lungen normal. Milz und Leber nicht mehr fühlbar.

Blutzählung:

Rothe Blutkörperchen = 6,780,000

Weisse Blutkörperchen = 20,000

28/VI. Patient bekam 3mal Diarrhoe (Senna) und fühlt sich deshalb sehr matt und schwach, Appetit dessenungeachtet gut. Puls 80. Aus der Wunde floss dünneiterige Flüssigkeit; Linke Inguinalgeschwulst sehr verkleinert, Nackendrüsen ebenfalls abgeschwollen. Augenbefunde wie gestern.

29/VI. (Kinoshita) Appetit sehr gut, Stuhlgang einmal; Puls 90 gut; Zunge feucht und gelblich belegt. Die Wunde sieht schlecht aus; aus derselben floss gelblicher Eiter. Hypopion etwas zugenommen, Conjunctivalinjection wie gestern. Linke Inguinalgeschwulst wurden wieder schmerzhafter und etwas vergrössert, deshalb wurde die Wunde erweitert.

Als ich ihn am 19/VIII wieder sah, war die Wunde fast geschlossen, noch eine kleine Fistel zurückgeblieben; der Patient munter und fröhlich, doch war die Abmagerung noch sehr bedeutend, von der Corneatrübung und Hypopionbildung war kein Spur vorhanden.

Fall XXIX. Lai Sing 31 jähriger Mann. Am Abend 11/VI schlief der Patient, nachdem er ein grosse Menge alkoholischen Getränks getrunken und nachher Opium geraucht hatte; am nächsten Morgen fühlte er Frost und bald nachher Fieber; der Kopfschmerz war dabei sehr heftig, ausserdem einige Male Erbrechen gehabt. Mit dem Eintreten des Fiebers fast gleichzeitig bemerkte er Anschwellung und Schmerzhaftigkeit der linken Inguinalgegend. Der Stuhl am ersten Tage diarrhoisch, nachher verstopft. Trotz des Unwohlseins und der Mattigkeit fuhr er nach der gegenüberliegenden Küste Kow Loon. Während der Fahrt wurde die Mattigkeit so stark, dass er auf dem Hungham-Dock landete. Nach der Landung konnte er wegen der zunehmenden Schwäche nicht mehr gehen; am nächsten Tage wurde er in unserem Hospital aufgenommen.

Status: 14/IV. Ziemlich abgemagerter Patient, Gesicht blass, Conjunctiva nicht geröthet, Zunge trocken, Pharynx mässig geröthet, Tonsillen nicht vergrössert. Haut heiss und trocken; Herzdämpfung normal, erster Pulmonalton unrein.

Lungen bieten nicht besonders dar; Bauch etwas aufgetrieben. Milz gross und fühlbar, Leber nicht palpirbar. Puls 100, gross, mässig gespannt, deutlich dikrotisch. Man sieht 3 ctm. unterhalb des linken Poupart'schen Bandes eine hühnereigrosse rundliche halbkugelförmig prominirende Geschwulst, die bedeckende Haut geröthet. Die Geschwulst hart, schmerzhaft und leicht unter der Haut verschieblich. Die übrigen Drüsen nicht angeschwollen.

Harn: eiweissfrei, keine Diazoreaktion.

15/VI. Befinden, Appetit gut, Milz fühlbar. Tumor nicht zugenommen, Urin eiweissfrei.

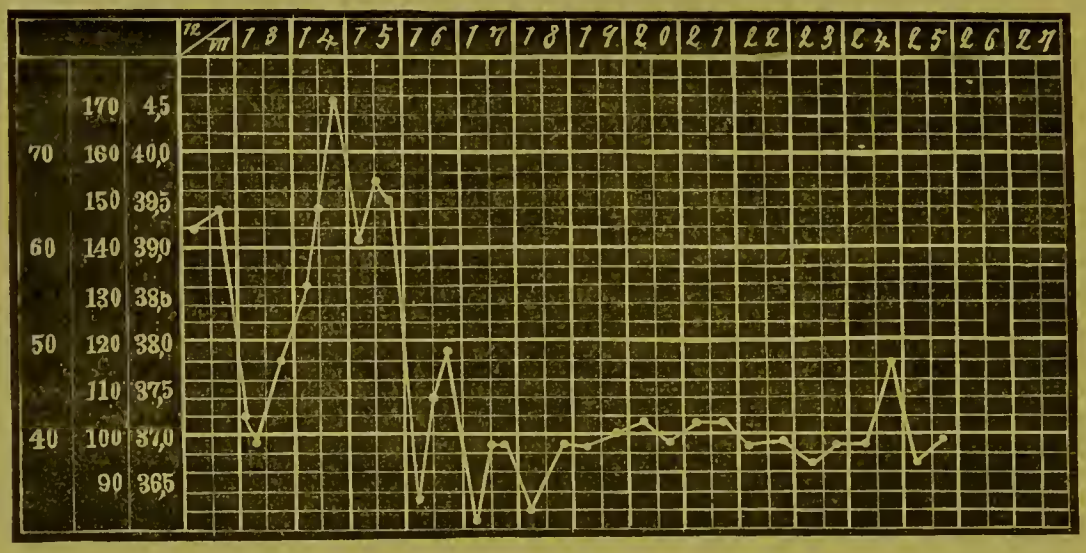

16/VI. Tumor noch etwas vergrössert, dagegen nahm die Schmerzhaftigkeit ab. Die Drüse im Schenkelring vergrössert, hart, nicht schmerzhaft. Milz fühlbar; Zunge gelblbräunlich belegt. Fieber ploetzlich gefallen.

17/VI. Befinden und Appetit gut. Fieberlos, Puls langsam, Milz noch fühlbar. Inguinaldrüsen etwas abgeschwollen, beim Drucke nicht schmerzhaft.

18/VI fieberlos. Appetit und Befinden gut. Milz noch fühlbar, Puls 90, mässig gross und gespannt; Zunge trocken, weisslich belegt. Linke Inguinalgeschwulst weicher geworden.

19/VI. fieberlos, Befinden und Appetit gut Milz noch fühlbar. Zunge weisslich belegt. An der Sacralgegend sieht man eine dunkelrothe Stelle; Puls 90. Inguinaltumor nicht schmerzhaft, weich und fluctuirend.

20/VI. Befinden und Appetit gut. Milz noch fühlbar. Tumor etwas abgeschwollen, die Haut darüber etwas runzlig geworden. Diarrhoe 5 mal.

21/VI. Befinden und Appetit gut. Zunge feucht, weisslich belegt. Tumor

etwas verkleinert, unter der Haut nicht verschieblich, Schmerzen nicht vorhanden. Die Haut des inneren oberen Theils des Oberschenkels oedematös. Milz noch fühlbar. Zweimale Diarrhoe seit gestern.

23/VI. Der Kranke fühlt sich sehr wohl, Appetit sehr gehoben. Milz noch fühlbar, Puls 90, von guter Beschaffenheit. Inguinalgeschwulst weich fluctuirend, nicht schmerzhaft, die Haut darüber geröthet und gerunzelt.

24/VI. Befinden und Appetit sehr gut. Zunge feucht, weisslich belegt. Tumor wie gestern.

25/VI. Weiche Stelle des Inguinalgeschwulst aufgeschnitten; entleerte reichlichen guten Eiter. Befinden und Appetit gut, Milz noch fühlbar.

26/VI. Eiterausfluss aus der Wunde gut, Tumor verkleinert. Milz nicht fühlbar. Zunge feucht. Puls 90; Lungen und Herz nichts besonders darbietend.

Harn: gelblich klar, schwach alkalisch, eiweissfrei; Indican nachweisbar.

28/VI. Befinden und Appetit sehr gut; aus der Wunde floss dünner Eiter heraus, Tumor etwas verkleinert, die Haut darüber noch oedematös und infiltrirt.

Fall XXX. Leung Ho, 34 Jahre alt. Am Morgen 21/VI etwa um 7 Uhr bemerkte er Anschwellung der linken Inguinalgegend, welche nicht schmerzhaft war; kein Frost und Fieber vorhanden, nur fühlte er sich matt und schwach, Trotz des Unwohlseins ging er aus, doch kehrte er bald nach seinem Hause zurück, da die Mattigkeit bedeutend zunahm. Der Appetit war schlecht, der Durst stark. Diarrhoe und Erbrechen waren nicht vorhanden.

Status: 22/VI. Kräftiger Mann, Gesicht geröthet Augen glänzend, feucht; Conjunctiva nicht geröthet. Zunge trocken, bräunlich belegt; Pharynx dunkelroth. Musculatur kräftig, Unterhautfettgewebe wenig entwickelt. Puls 93, gross und gut gespannt; die Athmung frequent; Lungen emphysematös. Die Herzdämpfung nicht nachweisbar, die Töne rein. Milz und Leber fühlbar; Bauch nicht aufgetrieben. Die linken oberflächlichen Inguinaldrüsen auf dem Poupart'schen Bande bohnengross und sehr schmerzhaft; rechte tiefere Inguinaldrüsen bohnengross, aber nicht schmerzhaft.

23/VI. Befinden angeblich gut, Appetit und Schlaf schlecht, Durst stark; Puls 90, gross und gut gespannt. Athmung frequent. Milz fühlbar, weich. Zunge trocken, bräunlich belegt; Pharynx geröthet. Conjunctiva injicirt. An den Lungen hört man trockene Rasseln.

24/VI. Mattigkeit sehr stark, Befinden etwas besser; Stuhl gewöhnlich. Schlaf und Appetit etwas besser; Zunge trocken, bräunlich belegt. Puls 90, gross

und gut gespannt. Linke oberflächliche Inguinaldrüsen hart und schmerzhaft.

25/VI. Befinden und Appetit gut. Zunge trocken und bräunlich belegt; Pharynx nicht geröthet. Trockene Rasseln an den Lungen hörbar. Milz und Leber nicht fühlbar. Linke Inguinalgeschwülste wie gestern.

Harn: bräunlich gelb, getrübt, sauer, enthielt mässige Menge Eiweiss, keine Diazoreaktion, Indican reichlich. Microskopisch reichliche Cylinder vorhanden.

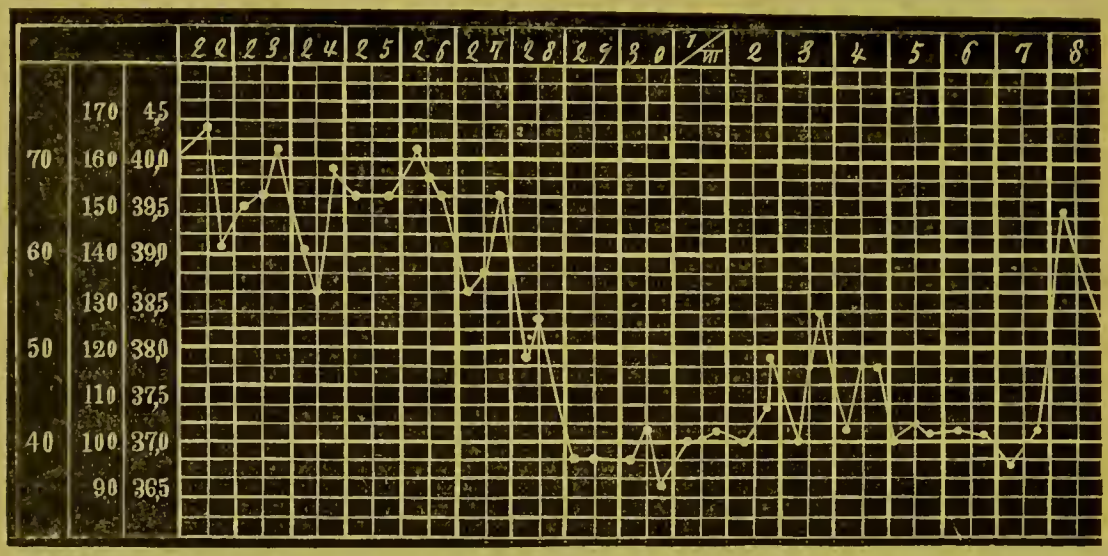

26/VI. Patient apathisch, Appetit und Schlaf schlecht. Starkes Schwitzen und 3 malige Diarrhoe seit gestern vorhanden. Zunge wurde feuchter, Conjunctivalröthe nahm ab. Milz nicht fühlbar, an den Lungen keine trockene Rasseln mehr hörbar. Die linken Inguinaldrüsen vergrössert, die Haut darüber geröthet.

27/VI. Heute Morgen fühlte er sich etwas besser, Appetit und Schlaf soll besser als gestern sein. Zunge feucht. Athmung sehr dyspnoetisch; Puls 96, gross, mässig gespannt und dikrotisch. Conjunctivae bulbi ikterisch gefärbt. An den Lungen hört man überall reichliche trockene Rasseln; Herztöne wegen der forcirten Athmung nicht auscultirbar. Linke oberflächliche Inguinaldrüsen vergrössern sich und stellen eine etwas längliche, gänseeigrosse Geschwulst dar, welche sehr schmerzhaft ist. Linke Supraclavicular- und Hals-Drüsen bohnen-

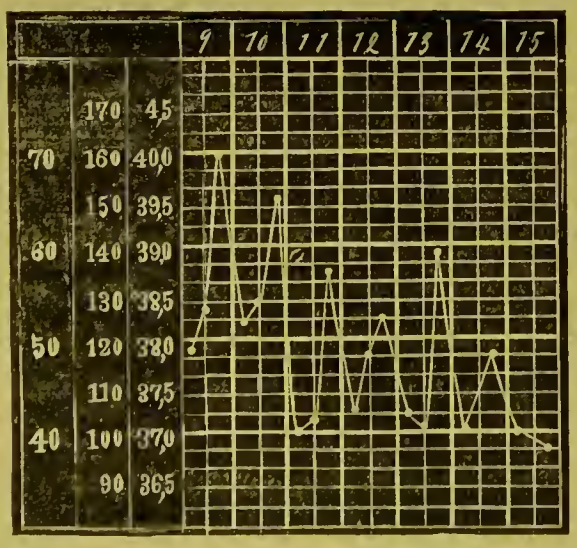

gross, sehr schmerzhaft, linke Axillar- und rechte Inguinal-Drüsen fühlbar, weich und nicht schmerzhaft. Die übrigen Drüsen nicht fühlbar.

Die linke Inguinalgeschwulst aufgeschnitten: kein Eiter, nur blutige Flussigkeit.

Blut: weisse Blutkörperchen vermehrt, hauptsächlich polynucleare, neutrophile Zellen, spärlich grosse und kleine- einkernige Zellen sichtbar. Blutplättchen vermehrt.

Blutkörperchen-Zählung.

Bothe Blutkörperchen = 8,190,000

Weisse Blutkörperchen = 110,000

28/VI. Temperatur war plaetzlichgefallen, morgens war sie 37,8°. Patient delirirt, auf Fragen antwortete er wirr. Athmung sehr dyspnoetisch, Puls 120, mässig gross. Zunge trocken und bräunlich belegt. Conjunctiva leicht ikterisch; Blick stier. Wunde sieht oedematös aus, und bildet keine Granulation, Geschwulst verkleinert, Haut darüber runzlig geworden.

29/VI. (Kinoshita) Fieberlos. Patient delirirt nicht mehr. Befinden etwas besser. Stuhlgang 3mal seit gestern, diarrhoisch. Conjunctiva noch leicht ikterisch. Puls 90, gross und mässig gespannt. Athmung noch dyspnoetisch, Rasseln in der Trachea hörbar. Milz nicht fühlbar. Aus der Schnittwunde kein Eiter, Tumor schmerzhaft, die Haut darüber geröthet runzlig und mehrere Blasen darauf. Linke Halsdrüsen fühlbar und schmerzhaft.

Der Patient soll geheilt sein; in dem weiteren Verlaufe der Krankheit fand sich unregelmässiges, remittirendes Fieber, (siehe Fiebercurve) welches wahrscheinlich durch Drüseneiterung bedingt war.

Fall XXXI. Ng Ping Yan, 9 Jahre alter Knabe. Angeblich begann die Krankheit am 8/VI unter Fieber und gleichzeitiger Anschwellung der linken Inguinalgegend, welcher 2 Tage nachher Schmerzhaftigkeit folgte. Appetit soll im Anfang gut gewesen sein, weder Erbrechen noch Diarrhoe vorhanden. Am 11/VI aufgenommen.

Status: 15/VI. Blasses abgemagertes kind, Sensorium klar, Gesicht blass, Zunge bräunlich belegt, Conjunctiva blass, Pharynx nicht geröthet. Puls klein, sehr frequent. Herzdämpfung normal, Tone rein; Lungen intakt; Milz nicht fühlbar; Bauch nicht aufgetrieben. Linker Oberschenkel gebeugt, und beim Strecken sehr schmerzhaft. Unter dem Poupart'schen Bande sieht man eine hühnereigrosse, harte, schmerzhafte und halbkugelförmig prominirende Geschwulst,

welche unter der Haut nicht verschiebbar, ist die Haut darüber geröthet und oedematös. Etwas oberhalb der Kniekehle sieht man eine harte Anschwellung.

Harn: blass gelb, enthielt Eiweiss, aber keine Cylinder.

16/VI. Tumor sehr vergrössert, der ganze Oberschenkel oedematös angeschwollen.

17/VI. Sensorium leicht getrübt. Milz fühlbar.

19/VI. Tumor wurde geschnitten, es floss kein Eiter heraus, man sieht in der Tiefe der Wunde necrotisches Gewebe. Milz gross, fühlbar. Diarrhoe 3mal seit gestern Nacht.

Harn: dünngelb, klar, schwach alkalisch, kein Eiweiss, weder Diazoreaktion noch Indican nachweisbar.

20/VI. Appetit gut, Befinden besser als gestern, Stuhlgang 2mal. Aus der Wunde entleert kein Eiter, die Wundfläche sieht diphtherisch aus. Zunge bräunlich belegt; Puls 110, klein.

21/VI. Befinden und Appetit gut. Tumor sehr wenig verkleinert, secernirte keinen Eiter. Puls 110 klein, Spannung mässig. Zunge bräunlich belegt. Haut mit Sudamina bedeckt.

22/VI. Appetit etwas besser; Puls 110, von mässig guter Beschaffenheit. Wunde sieht noch sehr schlecht aus, kein Eiter. Zunge feucht. Kniekehlenanschwellung wurde geschnitten, es floss reichliche grünlich gelbe eiterige Flussigkeit heraus.

23/VI. Schlaf schlecht, starke Eitersecretion aus der Kniekehlenwunde. Linke Inguinalschwellung nahm etwas ab. Puls gut.

24/VI. Befinden gut; Appetit schlecht; Puls 110; Verstopfung; Zunge feucht. In der Tiefe der Inguinalwunde sieht man necrotisches Gewebe, Eiterung sehr gering; Kniekehlenwunde reichlich Eiter secernirend.

25/VI. Inguinalwunde sieht sehr schlecht aus, Eiterproduction sehr gering, die Haut noch stark infiltrirt. Milz nicht fühlbar.

26/VI. Wunde sieht sehr schlecht aus, geringer dünner Eiter secernirt, aus der Kniekehlenwunde floss immer reichlicher Menge von dickem gelblichem Eiter. Zunge feucht, röthlich; Appetit gut; Puls 90.

27/VI. Inguinalwunde sieht schlecht aus, Granulation blass, oedematös. Haut über die Geschwulst stark infiltrirt. Zunge feucht, röthlich.

Harn: blass, weder Indican noch Diazoreaktion, keine Cylinder.

28/VI. Appetit gehoben. Inguinalwunde sehr schlecht aussehend, Eitersecretion gering; Kniekehlenwunde ebenfalls schlaff granulirt.

Fall XXXII. Chung Tsii, 14 jähriger Knabe.

Am 8/VI bekam er einen Stoss an der linken Fussgelenkgegend mit dem Regenschirm; nach 3 Tagen, entstand an der linken Inguinalgegend Anschwellung, welche sehr empfindlich war. Bald darauf bekam er Frost, Fieber und Kopfschmerz, und am 13/VI kam er ins Hospital herein.

Status: 17/VI. Abgemagerter, blasser Knabe, hält den linken Fuss gebeugt und addueirt. Sensorium frei; an der Inguinalgegend sieht man eine starke schmerzhafte Anschwellung; Wunde am linken Fussgelenk schlaff und eiternd. Conjunctiva geröthet; Zunge trocken, bräunlich belegt; Milz nicht fühlbar; Puls 120, gross. Herz und Lungenuntersuchung nicht vorgenommen, da der Knabe schrie und tobte.

Harn gelb bräunlich, leicht getrübt, sauer, mässige Menge Eiweiss enthaltend, weder Diazoreaktion noch Indican. Mieroseopisch viele weisse Blutkörperchen, keine Cylinder naehweisbar.

18/VI. Seit gestern 2mal Diarrhoe, Zunge trocken, bräunlich belegt. Conjunctiva geröthet. Tumor zugenommen, sehr schmerzhaft. Sensorium klar. Milz fühlbar. An Herz und Lungen keine Abnormität nachweisbar.

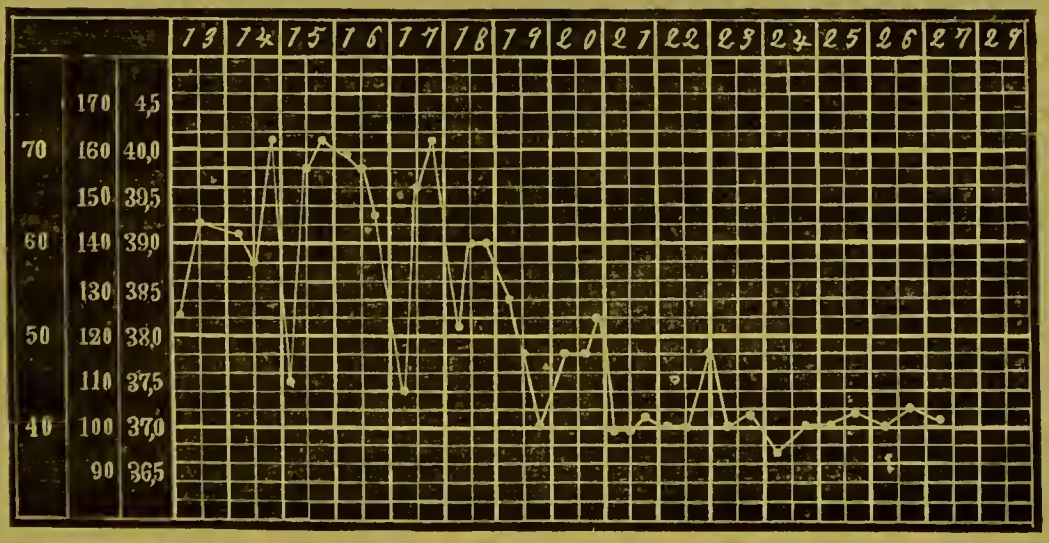

19/VI. Tumor sehr schmerzhaft, vergrössert, hart; Appetit schlecht; Puls 85 von guter Beschaffenheit; Befinden besser als gestern. Zunge röthlich, nicht belegt, Papillae fungiformes stark hervorragend. Milz nicht fühlbar; Wunde am Füsse noch eiternd.

20/VI. Befinden und Appetit besser. Stuhl täglich 1mal. Tumor weniger

schmerzhaft, nicht verkleinert. Der linke vordere Oberschenkel diffus oedematös. Puls 80, gross und gut gespannt; Zunge röthlich.

21/VI. Befinden und Appetit gut. Milz nicht fühlbar, aber der Percussion nach gross. Inguinaltumor noch hart, trotzdem hatte der englische Arzt ihn geöffnet, es floss kein Eiter, sondern nur Blut. Herztöne rein; Zunge feucht.

Harn: gelblich, neutral, weder Eiweiss noch Cylinder, noch Diazoreaktion noch Indican vorhanden.

22/VI. Befinden sehr gut; Appetit ebenfalls gesteigert. Schmerzhaftigkeit des Tumors bedeutend nachgelassen, Schnittwunde geschlossen.

Harn: sauer, klar, weder Eiweiss noch Cylinder.

23/VI. Fieberlos, der Kranke fühlte sich viel wohler, Appetit immer sehr gut.

24/VI. Fieberlos. Tumor etwas abgeschwollen, die Oberschenkelhaut noch oedematös. Puls 90, von guter Beschaffenheit, Milz nicht fühlbar.

25/VI. Befinden und Appetit sehr gut. Puls 80, Zunge feucht. Tumor noch hart, Schnittwunde geschlossen.

27/VI. Wunde wieder geöffnet, es floss eine geringe Menge Eiter heraus; in der Tiefe der Wunde sieht man necrotisches Gewebe.

28/VI. Tumor noch gross, aus der Wunde floss geringe Menge Eiter, reichliche Sudamina am ganzen Rumpf. Puls und Appetit gut.

Fall XXXIII. Chan Lan, 15 jähriger Schulknabe.

Etwa am 8/VI begann die Krankheit mit Fieber, Kopfschmerz und Mattigkeit; und am 12/VI wurde er aufgenommen.

Status: 14/VI. Stark abgemagerter, blasser Knabe, Gesicht mässig roth, Zungenrücken schwärzlich belegt, Pharynx nicht geröthet, Tonsillen nicht vergrössert, Conjunctiva nicht injicirt. Haut feucht, normal warm. Puls 120, mässig gross und gespannt; Respiration frequent. Herzdämpfung rechts bis zur rechten Sternallinie, links bis zur Mamillarlinie vergrössert; Herztöne rein; Lungen normal. Bauch nicht aufgetrieben, weder Ileocoecalgurren noch Schmerz vorhanden. Milz gross, fühlbar; Leber nicht palpirbar. Am linken Oberschenkel 2ctm. unterhalb des Poupart'schen Bandes sieht man eine wallnussgrosse weiche, fluctuirende, schmerzhafte Geschwulst; linke Submaxillardrüsen fühlbar und schmerzhaft. Die übrigen Drüsen nicht vergrössert. Das linke Kniegelenk beim Druck schmerzhaft. Der linke Oberschenkel stets flectirt, beim passiven Strecken klagte der Knabe entlang dem linken Oberschenkel intensive Schmerzen. Seit einigen Tagen sieht

man auf der linken Stirnhaargrenze einen weichen flurtuirenden, beim Druck schmerzhaften Abscess, die darüber liegende Haut weder geröthet noch oedematös. Heute Nachmittag wurden Inguinal- und Stirnabscess geöffnet; reichlicher Eiter entleert.

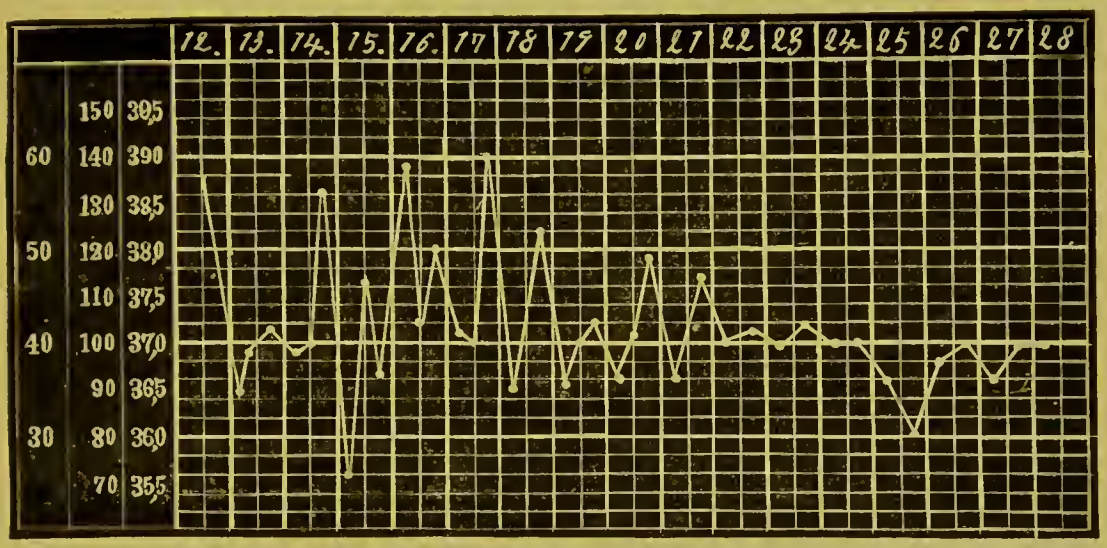

16/VI. Befinden und Appetit schlecht, Zunge rein. Milz gross.

Harn: sauer, enthielt Spur von Eiweiss, weder Indican noch Diazoreaktion vorhanden. Microscopisch sieht man granulirte Cylinder.

17/VI. Befinden und Appetit etwas besser; Milz fühlbar.

18/VI. Abmagerung sehr bedeutend. Befinden und Appetit gut; seit gestern 2malige Diarrhoe. Milz fühlbar.

19/VI. Befinden und Appetit gut. Stuhlgang normal. Wunden granulirend, die Inguinalschwellung fast verschwunden. Puls 90, von guter Beschaffenheit, Zunge feucht, röthlich. Milz fühlbar; Herz und Lungen normal.

20/VI. Befinden und Appetit sehr gut. Milz noch fühlbar. Aus den Wunden entleert fast kein Eiter.

21/VI. Ernährung etwas besser, Befinden, Appetit und Schlaf gut. Zunge feucht röthlich. Milz noch fühlbar, Wunden fast geheilt.

22/VI. Befinden und Appetit gut. Milz noch gross, Puls 100, von guter Beschaffenheit.

Harn: gelblich, getrübt, sauer, kein Eiweiss, Indican reichlich; specif. Gewicht 1016.

23/VI. Stirnwunde vernarbt, Inguinalwunde noch nicht ganz geschlossen. Zunge feucht, Puls 90, von mässiger Grösse und Spannung. Milz noch fühlbar.

24/VI. Befinden und Appetit sehr gut. Zunge feucht; Milz noch fühlbar; Puls 100. Inguinalwunde fast geschlossen. Abmagerung noch immer stark.

28/VI. Befinden und Appetit sehr gut; Ernährung von Tag zu Tag besser; Puls gut; Milz noch fühlbar. Inguinalwunde geheilt, bleibt keine Verhärtung zurück.

Fall XXXIV. Koonda Mull, 21 jähriger Inder.

Am Morgen 24/VI hatte er einmaligen Schüttelfrost, dem bald Fieber folgte. Seitdem bekam er Kopfschmerz und Erbrechen von flüssigen Massen. Am Nachmittag bemerkte er Anschwellung und Schmerzen der rechten Axillardrüsen. Der Patient wohnte mit Lako Mull zusammen.

Status: 26/VI. Wohlgenährter, kräftig gebauter Patient, Gesicht geröthet, Conjunctiva icterisch, Zunge trocken, bräunlich belegt. Unterhautfettgewebe- und Musculatur gut entwickelt; Haut heiss und trocken. Puls 120, gross mässig gespannt; Athmung frequent. Herzdämpfung: rechts bis zur rechten Sternallinie, links bis zur Mamillarlinie reichend; Herztöne rein. Lungen normal. Milz percussorisch gross, Leber nicht fühlbar. Rechte Axillardrüsen haselnussgross, die Haut darüber geröthet, heiss und oedematös.

Blut: Microscopisch sind die weissen Blutkörperchen nicht vermehrt, man sieht hauptsächlich polynucleare weisse Blutkörperchen, jedoch Blutzählung nicht vorgenommen.

27/VI. Schlaf und Befinden schlecht, Zunge weiss, gelblich belegt. Puls 120, gross, mässig gespannt. Rechte Axillardrüsen nicht bemerkbar vergrössert, rechte Inguinaldrüsen bohnengross.

Harn: röthlichgelb, getrübt, schwach alkalisch, Eiweiss mässig, weder Diazoreaktion noch Indican. Gallenfarbstoffe nachweisbar. Microscopisch weder Cylinder noch Blutkörperchen.

28/VI. Befinden etwas besser, Appetit und Schlaf schlecht, Stuhlgang gewöhnlich, Zunge trocken, weisslich belegt, Conjunctiva ikterisch. Puls 130, mässig gross, Spannung gering. Athmung frequent; an den Lungen hört man trockene Rasseln. Milz und Leber nicht fühlbar. Rechte Axillardrüsen etwas vergrössert,

linke Axillarhöhle beim Drucke schmerzhaft, aber man fühlt keine Drüsenanschwellungen.

29/VI. (Kinoshita). Schlaf und Appetit schlecht, Befinden etwas besser. In der rechten Axillarhöhle sieht man eine hühnereigrosse, sehr schmerzhafte Geschwulst; Schmerz der linken Axillarhöhle besteht noch fort, aber keine Drüse fühlbar; rechte Inguinaldrüsen bohnengross, nicht schmerzhaft. Milz und Leber nicht fühlbar. Zunge feucht, röthlich; Conjunctiva ikterisch. Puls 120, mässig gross, mässig gespannt.

Patient gebessert; im Anfange August hat er Dr. Miyamoto auf der Strasse dankbar begrüsst, weil er durch unsere genauere Untersuchung geheilt worden zu sein meinte.

Fall XXXV. Nuna Mull, Inder 35 Jahre alt, aufgenommen am 18/VI. Aus seiner Wohnung wurde 2 Tage vor seiner Erkrankung ein Pestkranker geliefert.

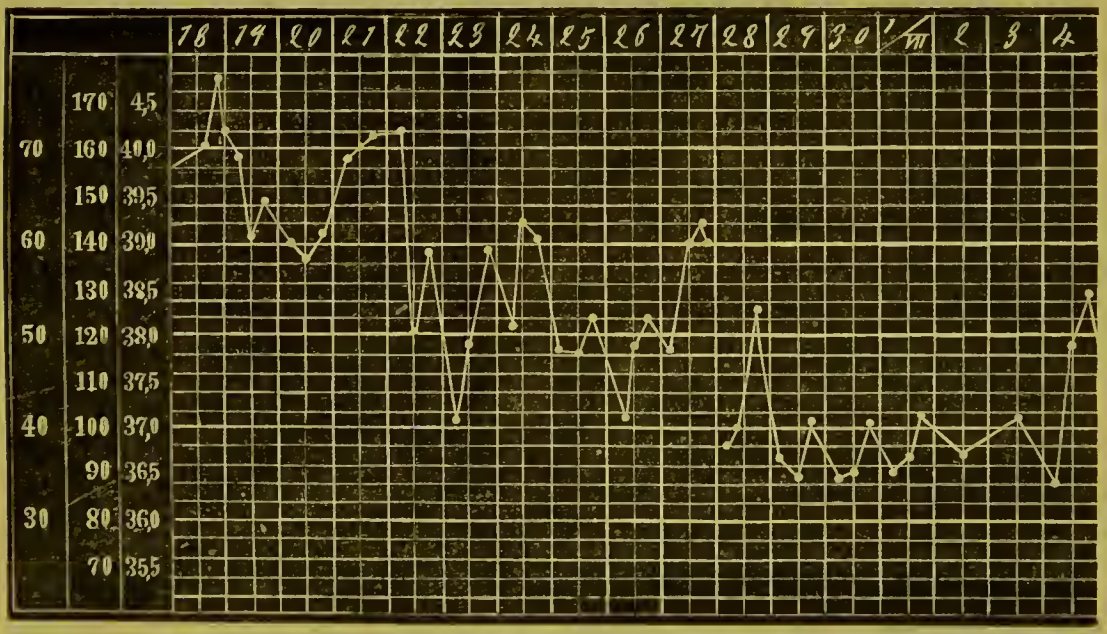

Patient war seit 3 Tagen krank, fühlte sich unwohl, darnach bekam er Frost, Fieber, leichte Diarrhoe, Uebelkeit, Erbrechen, Appetitlosigkeit, Kopfschmerz und Schwindel.

Status: 18/VI. Grosser, kräftiger Mann, Conjunctiva sehr injicirt. Zunge weisslich belegt. Gesicht geröthet, typhös. Der Patient benommen, delirirt stark, wollte aus dem Bette springen. Haut heiss, trocken, kein Oedem und Exanthem

sichtbar. Puls. 100, klein von geringer Spannung; Respiration frequent; Herzdämpfung nicht vergrössert; Herztöne rein; Lungen normal; Bauch nicht aufgetrieben. Milz sehr gross. Rechte tiefere Inguinaldrüsen etwa haselnussgross scheinen schmerzhaft zu sein; rechte Halsdrüsen fühlbar.

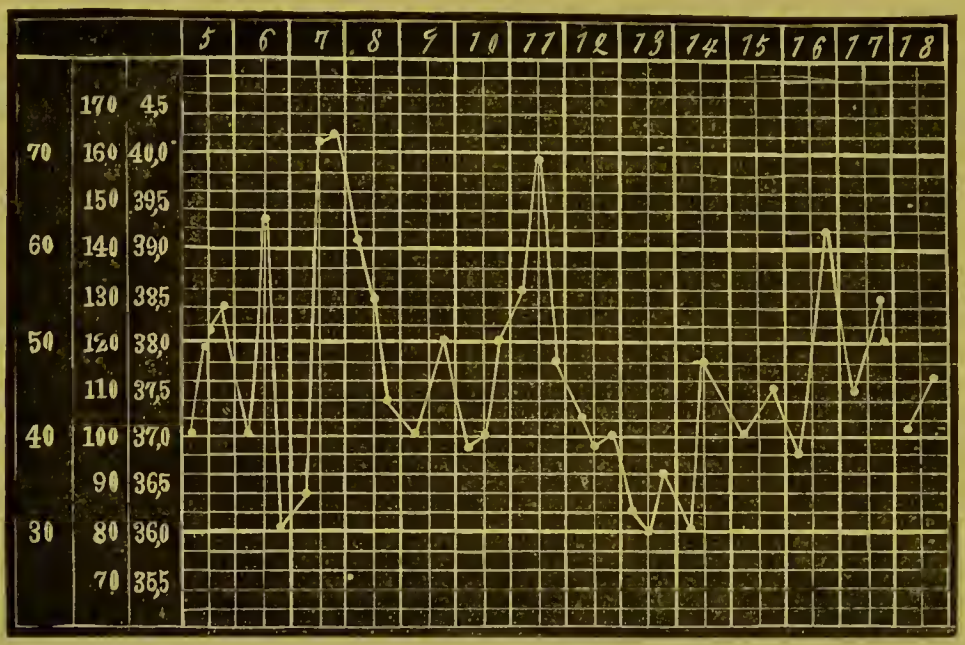

19/VI. Bei der Vormittagsvisite erbrach er schwärzliche, caffeesatzähnliche Masse, woraus ich Häminkrystalle darstellte. Puls klein, 120, von geringer Spannung. Rechte Inguinaldrüsen vergrössert und schmerzhaft. Gesicht geröthet, typhös; Conjunctiva geröthet, Zunge weisslich belegt. Patient apathisch, delirirt laut. Herz-

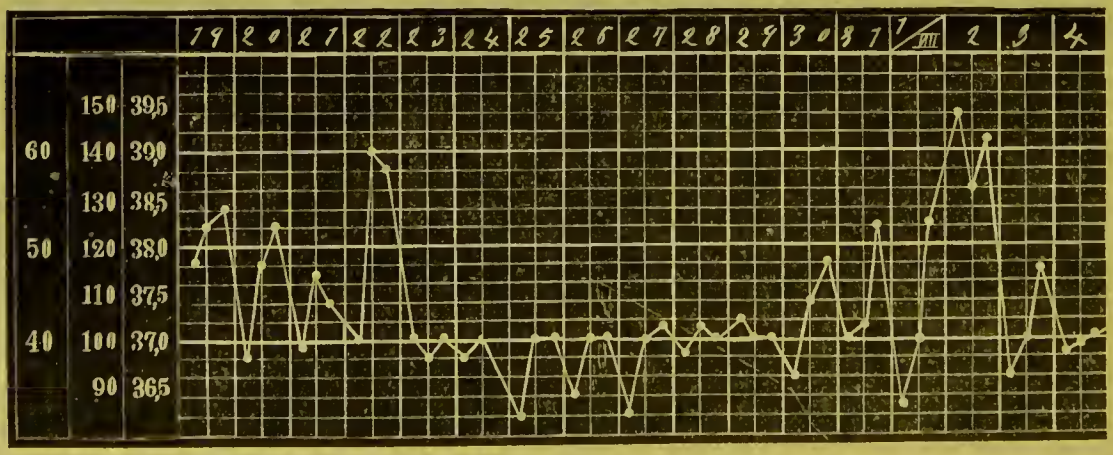

dämpfung rechts bis zur rechten Sternallinie, links bis zur Mamillarlinie reichend, Herztöne rein. Milz sehr gross, überragt etwa 4ctm den Rippenbogenrand; Leber nicht fühlbar; Lungen normal; Pharynx stark geröthet und geschwollen.

20/VI. Am 10 Uhr Vormittag erbrach er gallige Massen. Ganze Nacht delirirte er, heute Sensorium klar. Zunge weisslich dick belegt, Pharynx geröthet, Tonsillen nicht geschwollen. Diarrhoe seit gestern 3mal. Puls 120. Milz sehr gross. Eine rechte Inguinaldrüse erreichte die Grösse eines Hühnereis.

Harn: Eiweissgehalt mässig, granulirte Cylinder vorhanden.

21/VI. Patient fühlt sich besser, Erbrechen aufgehört, Tumor gross wie gestern, die Drüse im Schenkelring gross, ragte nach dem Abdomem hinein. Appetit schlecht; Zunge trocken, am Rücken weisslich dick belegt, Papillae fungiformis sehr geschwollen und hervorragend. Puls 108, klein. Gesicht blasser geworden, abgemagert, aber Röthe der Conjunctiva und Pharynx noch bestehend. Harn eiweisshaltig.

22/VI. Befinden gut, Appetit schlecht. Tumor etwa gänseeigross geworden, die Haut darüber geröthet und leicht oedematös, Schmerzhaftigkeit des Tumors nahm ab. Milz sehr gross; Puls 120, mässig gross und mässig gespannt. Lungen und Herz normal. Zunge feucht, röthlich; Pharynx geröthet, Tonsillen nicht vergrössert; Conjunctiva noch geröthet.

Harn: schwach sauer, specif. Gewicht 1018, weder Eiweiss noch Cylinder noch Indican noch Diazoreaktion.

21/VI. Befinden besser. Inguinalgeschwulst sehr gross, hart; die Haut darüber geröthet und oedematös. Zunge feucht, röthlich; Conjunctiva noch etwas roth. Milz sehr gross.

24/VI. Zunge feucht, röthlich. Inguinalgeschwulst wie gestern. Milz noch fühlbar; an den Lungen überall trockene Rasseln hörbar; Herz normal.

25/VI. Zunge feucht; Milz noch fühlbar; Tumor hart, mit der Haut verwachsen, nicht mehr verschiebbar, die Schmerzhaftigkeit hat nachgelassen. Die übrigen Lymphdrüsen sind nicht vergrössert, ausser den rechten Halsdrüsen. Puls 100.

Harn: schwach sauer, kein Eiweiss, Indican wenig vorhanden, specif. Gewicht. 1012.

26/VI. Patient fühlte sich wohl, Appetit etwas gehoben, Zunge feucht, Pharynx abgeblasst; Puls 100. Milz und Leber fühlbar. Rechte Inguinalgeschwulst zeigt einige weiche Stellen, welche von dem englischen Arzt geöffnet wurden, es entleert kein Eiter, sondern nur blutige Flüssigkeit.

27/VI. Eine weiche Stelle der rechten Inguinalgeschwulst geschnitten, es floss blutig eiterähnliche Flüssigkeit heraus; man sieht in der Tiefe der Wunde bräunlich

röthliche erweichte Drüsenmasse. Zunge feucht; Puls 90, klein und schwach. Abmagerung bedeutend, Lungen überall trockene Rasseln. Harn: eiweissfrei.

28/VI. Wunde oedematös, geringe eiterige Flüssigkeit secernirend. Milz noch fühlbar, trockene Rasseln an den Lungen hörbar.

Als ich am 19/VIII das Hospital besuchte, war er noch stark abgemagert, aber fieberlos. Die Wunden fast vernarbt.

Leichte Falle.

Fall XXXVI. Abe Hiyakutaro Japaner, etwa 20 Jahre alt.

Am Morgen 9/VI fühlte er ploetzlich Schmerzen an der rechten Axillarhöhle, welche allmählig intensiver wurden; am Mittag stellte sich, ohne vorangegangenen Frost, Fieber ein, am Abend stieg die Temperatur auf 40,4°, von da ab hielt sie bis zur Krisis fast continuirlich an. Kopfschmerz war anfangs sehr intensiv. Am Abend 11/VI fand die Krisis statt und am Morgen nächsten Tages fühlte er sich sehr erleichtert. Starker Schweissausbruch bei der Krisis vorhanden.

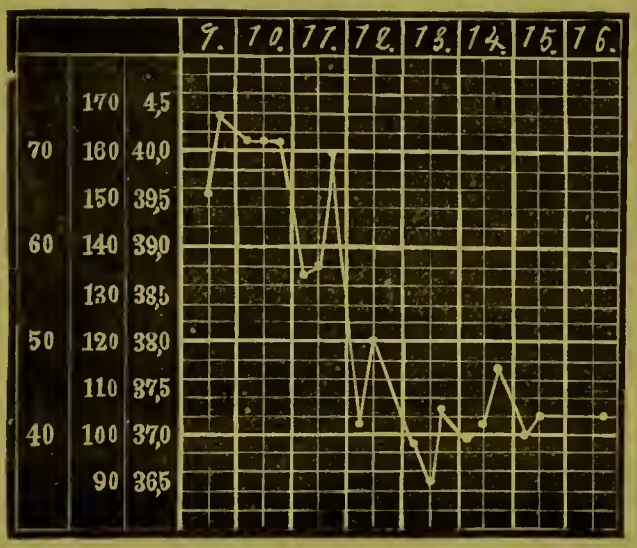

Status: 17/VI. Fieberlos; Gesicht etwas blass, ziemlich gut genährt; Zunge trocken, weisslich belegt. Puls und Athmung normal; an den Lungen verbreitete leichte Bronchitis; Herz normal; Milz nicht fühlbar. Eine rechte Axillardrüse etwa wallnussgross, sehr hart und beim Drucke schmerzhaft.

25/VI. Tumor noch gross, knorpelhart, die Empfindlichkeit beim Drucke soll sehr nachgelassen. An der Innenseite des Oberarmes circumscripte hypaesthetische Zone.

Ich erfuhr später, dass dieser harte Tumor einfach allmählig resorbirt worden sein soll.

Fall XXXVII. Kanako Kitzu, 18 jährige Japanerin. Seit etwa 10/VI klagte sie über Erkältungsgefühl, Unwohlsein, Mattigkeit und Appetitlosigkeit; am

17/VI stellte sich Frost ein, dem Hitze folgte, dabei starke Kopfschmerzen, Nausea und Erbrechen, seitdem wurde sie fieberhaft und am 21/VI im Hospital aufgenommen; in demselben Tage soll Ishigami im Blute Pestbacillen nachgewiesen haben (!!).

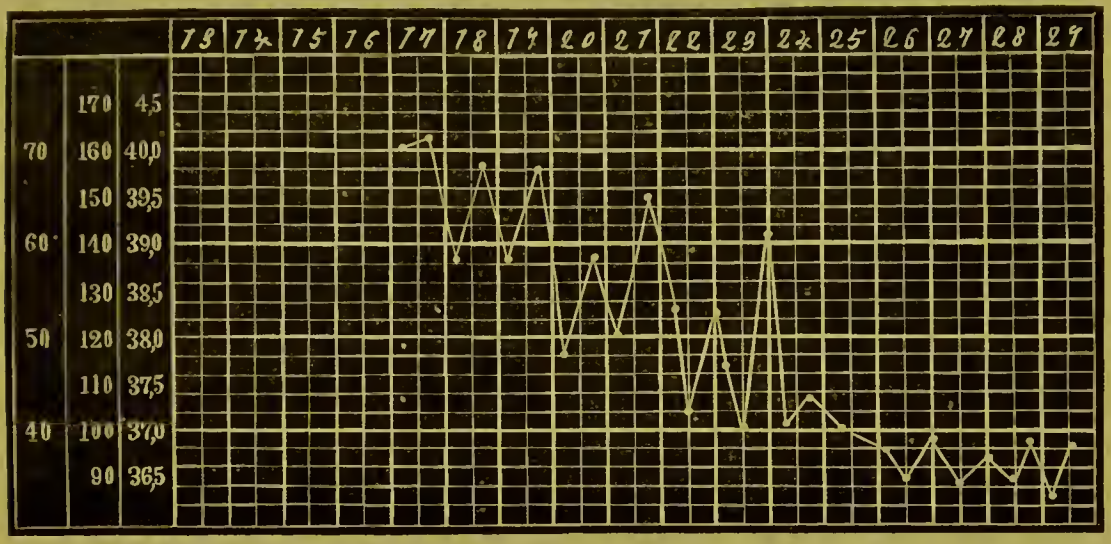

Status: 22/VI. Grosses, kräftig gebautes Frauenzimmer, Unterhautfettgewebe und Musculatur sehr gut entwickelt. Patientin klagt über starke Mattigkeit, Uebelkeit und Appetitlosigkeit; Kopfschmerz, Schwindel und Diarrhoe nicht vorhanden. Haut trocken heiss. Gesicht geröthet; Augen feucht, glänzend; Conjunctiva nicht injicirt. Zunge trocken, weisslichgelb belegt, Pharynx geröthet, Tonsillen nicht vergrössert. Puls 100, von mässig guter Beschaffenheit, Athmung etwas frequent. Herzdämpfung: rechts bis zur rechten Sternallinie, links bis zur Mamillarlinie reichend; Herztöne rein; Lungen normal. Bauch nicht aufgetrieben, kein Gurren und kein Schmerz vorhanden. Milz nicht fühlbar. Die Lymphdrüsen nirgends fühlbar.

23/VI. Befinden gut, Appetit etwas gehoben; keine Nausea, kein Kopfschmerz. Drüsen nirgends fühlbar.

24/VI. Keine Drüsenschwellung; Befinden, Appetit gut; Puls 80, von guter Beschaffenheit; Pharynx nicht mehr geröthet.

25/VI. Appetit, Befinden gut. Zunge feucht. Keine Drüsenschwellung.

27/VI. Appetit, Befinden gut.

29/VI. Appetit, Befinden und Schlaf gut. Puls 60. Bald nachher geheilt entlassen.

Fall XXXVIII. Tang Tak, 22 jähriger Schiffer. Am Abend 13/VI fühlte

er sieh unwohl, bekam bald Frost und Fieber; gleichzeitig starker Kopfschmerz und Angstgefühl vorhanden.

Am Morgen 14/VI fühlte er sich so schwach, dass er nicht stehen konnte.

Status: 14/VI. Kräftig gebauter Mann; Haut heiss und trocken, Gesicht geröthet, Conjunctiva mässig injicirt, Augen glänzend. Zunge trocken, dick bräunlich belegt; Pharynx geröthet; Tonsillen etwas angeschwollen. Temperatur abends, 38,6°. Athmung sehr frequent, 48 in einer Minute; Puls 128, gross, mässig gespannt, deutlich dikrotisch. Herzdämpfung rechts 2etm die rechte Sternallinie überschreitend, die linke Grenze liegt $\frac{1}{2}$ ctm ausserhalb der Mamillarlinie, die obere Dämpfung beginnt von dem 2ten Intercostalraum; An der Herzspitze und Pulmonalostium hört man systolische Geräusche. Lungen normal. Milz gross und fühlbar, 3 etm den Rippenbogenrand überragend. Inguinaldrüsen beiderseits mandelgross, aber nicht schmerzhaft. Die übrigen Drüsen nicht angeschwollen. Harn enthielt kein Eiweiss.

15/VI. Fieber kritisch abgefallen. Befinden und Appetit gut. Mattigkeit noch stark.

18/VI. Dauernd fieberlos. Befinden und Appetit sehr gut. Milz gross.

19/VI. Befinden und Appetit sehr gut. Milz gross, Zunge feucht. Inguinaldrüsen noch fühlbar, etwas verkleinert, nicht schmerzhaft.

Der Patient bald geheilt entlassen. *Anmerkung:* Im Blute wurde kein Pestbacillus constatirt. In diesem Fall könnte es sich vielleicht um einfache Angina gehandelt haben; die Milzschwellung dürfte schon vor der Erkrankung bestanden haben, bedingt durch die Malaria. Die Herzerweiterung kann durch die Ueberanstrengung, wie Schiffsrudern, verursacht sein.

Fall XXXIX. Cheung Luni Tong, 36 jähriger Mann.

Vor etwa 2 Wochen nach der Durchnässung des ganzen Körpers Frost und Fieber bekommen. Der Kopfschmerz damals sehr stark, Erbrechen nie vorgekommen. Das Fieber soll darnach angeblich 5 Tage gedauert haben.

Status: 21/VI. Mässig abgemagerter Kranke. Conjunctiva geröthet, Zunge trocken belegt, Pharynx geröthet. Puls 105, klein, mässig gespannt. Herz und Lungen normal. Milz percussorisch vergrössert; Bauch nicht aufgetrieben, Ileocoecalgurren nicht vorhanden. Rechte oberflächliche Inguinaldrüsen haselnussgross, weich und beweglich, Schmerzhaftigkeit gering; linke tiefere Inguinaldrüsen bohnengross.

22/VI. Befinden schlecht, Appetit leidlich, kein Kopfschmerz, starke Mattigkeit. Puls 110, von mässiger Beschaffenheit. Zunge trocken, bräunlich belegt. Tumor nicht schmerzhaft.

23/VI. Befinden und Appetit schlecht. Zungenbelag fast abgestossen, sieht sie röthlich aus; Pharynx geröthet. Conjunctivaröthe nahm ab. Die linken oberflächlichen Inguinaldrüsen nicht besonders vergrössert, dagegen eine tiefer liegende Drüse wurde haselnussgross, weich, aber nicht schmerzhaft. Rechte Inguinaldrüsen bohnengross, nicht schmerzhaft. Milz und Leber nicht fühlbar. Herz und Lungen normal. Harn: gelbröthlich, klar, sauer; weder Eiweiss, noch Diazoreaktion noch Indican.

24/VI. Befinden schlecht, Appetit etwas besser, Stuhl gewöhnlich, Mattigkeit stark. Zunge röthlich, feucht. Puls gut.

25/VI. Fieberlos. Befinden und Appetit gut, Schlaf schlecht. Puls 110, von mässig guter Beschaffenheit. Milz und Leber nicht fühlbar. Zunge feucht und röthlich. Tumor weich, nicht vergrössert. Der Patient weiter dauernd fieberlos.

28/VI. Befinden, Appetit und Schlaf gut. Conjunctiva nicht geröthet, Zunge feucht, weisslich belegt. Tumor noch gross, aber nicht schmerzhaft.

Der Tod und die anatomischen Veränderungen.

Der Tod trat meist auf der Höhe der Krankheit auf, wie ich oben erwähnte, etwa zwischen 2ten und 8ten Tagen, selten erfolgte der Tod später. Der erstere Art des Todes geschah entweder ploetzlich oder langsam: Bei den letzteren langsam letalen Fällen stieg die Pulsfrequenz allmählig, die einzelnen Schläge wurden kleiner und sehr leicht zu comprimiren; die Athmung wurde schneller und dyspnoetisch; Gesicht wurde blasser und eingefallen; die Kranken verfielen in tiefes Coma, delirirten mustirend. Partielle Muskelcontractionen, wie

Sehnenhüpfen und Flockenlesen traten hinzu; oft stieg das Fieber vor dem Tode in die Höhe. Nachdem solche Zustände mehrere Stunden bis etwa 2 Tage gedauert hätten, trat der Tod ein.

Der Tod trat zuweilen ploetzlich ein, ohne dass das allgemeine Befinden, Pulsbeschaffenheit u. s. w. das herannahende Ende verrieten.

Der sehr später eingetretene Tod war meist durch die verschiedenen Complicationen bedingt, sehr oft erfolgte er durch die Septicopyämie.

An Sectionen waren bis zu meiner Ankunft in Hong-kong überhaupt nur 4 oder 5 gemacht worden (nach mündlicher Angabe von Dr. Lowson). Während meiner Thätigkeit habe ich allein secirt und nach meiner Erkrankung soll höchstens noch einigemale secirt worden sein. Im Ganzen habe ich 19 Leichen secirt, wovon die eine typhöse Veränderungen darbot.

Zunächst werde ich die groben anatomischen Veränderungen erwähnen und dann die microskopischen folgen, welche ich, während dieses Winters unternahm.

Nicht selten fand sich bei Leichen starke postmortale Temperatursteigerung, so dass bei einer Chinesin (No. Fall 47) 4 Stunden nach dem Tode sich das Thermometer im After, welcher bis 43° geteilt war, ganz mit der Quecksilbersäule füllte. Contractur meist sehr stark und fast gleich nach dem Tode beginnend. Bei einer Section, welche etwa 30 Minuten nach dem Tode vorgenommen wurde, war sie so stark, dass die Hände sich lebhaft bewegten und ein zuschauender Arzt es als Lebenszeichen ansah (Fall 46). Die frühzeitig eintretende und oft sehr starke Contractur kann, wie bei Cholera, auf der Trockenheit der Musculatur beruhen, welche bei Pestleichen constant vorkommt. Ferner will ich hier nebenbei bemerken, was mit der Pest natürlich in keinem Zusammenhang steht, dass die Schädelknochen bei den Chinesen, welche ich secirt habe, sehr dick waren und die Diploe sehr

gering ausgeprägt war ; ausserdem fiel bei den secirten Chinesen die eigenthümliche Thatsache auf, dass das subpericardiale Fettgewebe bei ihnen, ob sie fett oder mager waren, sehr reichlich entwickelt war, was mir als eine Ursache der colossalen Mortalität unter den Chinesen zu sein scheint.

Was die für die Bubonenpest stets charakteristischen anatomischen Veränderungen betrifft, so sind die Lymphdrüsenaffectionen in allen Epidemien einstimmig hervorgehoben worden.

Wie ich in dem klinischen Theil besprochen habe, werden die Lymphdrüsen der äusseren Körpertheile und zwar die Drüsengruppe gewisser Localitäten zuerst und am heftigsten afficirt und dann werden successiv die ganze zugehörige Drüsenkette ergriffen so z. B. wenn primär die tieferen unteren Inguinaldrüsen afficirt wurden, so werden successiv die oberen tieferen, selten dabei die oberflächlichen, die Hypogastrial-, Iliacal- und auch Lumbal-Drüsen der betreffenden Seite, niemals aber der anderseitigen, intensiv ergriffen ; bei primären Axillardrüsenaffectionen schwollen die Supraclavicular-, zuweilen auch Hals und Nacken-Drüsen an.

Selten werden die Drüsen entfernter Körpertheile secundär heftig afficirt (siehe den Fall 26).

Niemals habe ich beobachtet, dass die Lymphdrüsen der Pleura- und Peritonealhöhle primär heftig afficirt waren ; sehr häufig aber ist es vorgekommen, dass die Mesenterialdrüsen etc. eine ziemliche Grösse erreichten, aber sie waren niemals haemorrhagisch, was den Grad der intensivsten Entzündung anzeigt.

Ferner habe ich bei dieser Epidemie constatirt, dass bei der Pest nicht nur die gesammten Lymphdrüsen, sondern auch die lymphatischen Apparate der verschiedenen Organe mehr oder minder afficirt sind ; immer sind die Mesenterialdrüsen und Follikelapparate des Darmes angeschwollen, wenn auch die primäre Localisation in Sub-

maxillar- oder Hals- oder Axillar-Drüsen wäre. Nicht selten fand ich die Anschwellung der Tonsillen, der Papillae fungiformis, zuweilen waren die Follikeln des Mundes, der Pharynx und der Cardiatheile des Magens hyperplastisch.

Was das Verhalten der Lymphdrüsen der primären Localisation anbelangt, so schwollen sie nicht alle gleichzeitig und gleichmässig an. Im Allgemeinen schreitet die Anschwellung von der Peripherie nach dem Centrum; die angeschwollenen Drüsen der primären Localisation waren alle nicht gleich gross, während die eine bedeutende Grösse erreichte, war die andere kaum haselnussgross u.s.w. Anfangs waren die verschieden grossen Drüsen getrennt fühlbar, aber nachdem sich die periglanduläre Entzündung ausgebildet hatte, fühlte man in der betroffenen Gegend nur eine grosse, harte, diffuse Geschwulst.

Die Drüsen der primären Localisation waren beim Durchschnitt in der Regel diffus oder fleckig dunkelroth, oder zuweilen grauröthlich, sehr an das Aussehen einer anämischen Milz erinnernd; die Consistenz der Drüsen variirt sehr, oft war sie so weich und pulpös, so dass sie beim Durchschneiden zerflossen.

In der Regel war der Unterschied zwischen Rinde und Mark, so wie ein Hervortreten der Follikel nicht erkennbar.

Die Schwellung der Drüsen beruht auf verschiedenen Momenten, worauf ich gleich unten zurückkommen werde: Es sind Drüsenhyperämie, Gefässerweiterung, Exsudatbildung, Blutung, Hyperplasien der Zellen und colossale Bakterienvermehrung zu nennen.

Bei weniger vergrösserten Drüsen der primären Localisation sind die Gefässe in der Regel erweitert und mit Blut gefüllt, sehr oft haemorrhagisch; die Zellen sowohl in den Lymphräumen, als auch in den Follikeln und Marksubstanz sehr vermehrt; ausserdem findet man oft Zellvermehrung der Septen und der umhüllenden Kapsel. Die Bacillen liegen in verschieden grosser Anzahl, besonders im

ersten Stadium, in den Lymphräumen um die Follikel herum angehäuft. Wenn man eine etwas grössere Drüse von älterem Datum untersucht, so sind die Gefässe erweitert, sehr oft haemorrhagisch. Die Zellanhäufung in den Follikeln, Lymphsinus und Markssträngen etwas gelichtet und in deren Lücken findet man zahlreiche Bakterien, so dass es den Anschein hat, als ob die erst vermehrten Zellen durch die rasche Vermehrung der Bakterien allmählig wieder verdrängt und zum Schwunde gebracht würden. Die anfängliche Zellvermehrung der Drüsen findet manchmal nicht statt, so dass ich bei den Drüsen schnell Gestorbener die Lymphsinus mit Bacillen vollgepfropft fand, während in den Follikeln bindegewebige Gerüste und verdickte, homogene Gefässe sichtbar und die Zellen in den Follikeln nur in sehr geringer Anzahl vorhanden waren.

Bei der Untersuchung der noch grösseren Drüsen älteren Datums findet man sowohl in den Lymphsinus, als auch in den Follikeln und Markssträngen zahlreiche kernlose, conturbesitzende Zellen, dazwischen auch kernhaltige Zellen und stark gefärbte verschieden grosse, meist rundliche Körperchen (Kernreste?). Zwischen diesen zelligen Gebilden sind zahlreiche Bacillen vorhanden. Bei den sehr vergrösserten Drüsen von sehr altem Datum sieht man fast homogene, kernlose Zellen, zwischen denen gewöhnlich weniger zahlreiche Bacillen sich befinden. Das Bindegewebe der Septen nicht mehr erkennbar.

Wenn ich die oben erörterten Thatsachen zusammenfasse und die histologischen Bilder etwas genauer beschreibe, so ergiebt sich Folgendes. Durch die Reizung der Bakterienansiedelung in den Drüsen, werden gewöhnlich die Zellen sowohl der Follikel, als auch die Lymphspalten- und Balkenzellen vermehrt. Die Zellen der Follikel und Marksubstanz gleichen den gewöhnlichen Lymphdrüsenzellen oder sind auch grösser, den Granulationszellen ähnlich ; die Zellen in den Lymphräumen sind sehr oft grösser, epithelartig, versehen

mit einem oder mehreren Kernen. Die Balkenzellen vermehren sich oft sehr bedeutend, so dass man die bindegewebigen Züge nicht deutlich darin erkennt, in der Regel sind die Kerne der Balken grösser und etwas länglicher. Man sieht in den Kernen der Balken- und der grössern epithelioiden Lymphräumenzellen sehr oft Kerntheilungsfiguren, ausserdem findet man in den epithelioiden Zellen zahlreiche Pestbacillen, was zur Lehre von Phagocythen verwerthbar werden könnte (siehe Fig. 2 Tafel VI). Wie ich oben angedeutet habe, siedeln sich die Bakterien anfangs in dem Lymphsinus um die Rindenfollikel herum an; im nächstfolgenden Stadium vermehren sich die Bacillen ausserordentlich, so dass sie nicht nur die Lymphsinus um die Follikel füllen, sondern sie dringen weiter nach den Markscheiden, und in die Follikel und Marksubstanz hinein. Bei den Drüsen einer Leiche, in welchen hauptsächlich Micrococcen anzutreffen waren, sah man dieselben, wie (Fig. 2 Tafel III) anzeigt, im Mark die Lymphgefässe ganz erfüllend, während sie in den Follikeln und Marksträngen in sehr spärlicher Anzahl getroffen wurden.

Wenn in einer Drüse die Bakterien sehr rasch und üppiger Weise vermehren, so degeneriren die Zellen, indem sie erst ihre Kerne verlieren und homogen werden. In dem Maasse, wie die Zellendegeneration fortschreitet, scheinen auch die Bakterien zu Grunde zu gehen. Deshalb sieht man in den sehr grossen Drüsen von älterem Datum ausser kernlosen Zellen und Detritusmassen fast keine oder spärliche Bakterien darin.

Dagegen wenn in einer Drüse die Bakterien nicht sehr üppig gedeihen, scheinen die hyperplasirten Zellen sich lange zu erhalten.

Was die Kapsel und das umgebende Gewebe der Drüsen betrifft, so zeigen sie je nach der Intensität der Entzündung mehr oder minder heftige oft haemorrhagische Infiltrationen.

Die Kapsel wird oft durch Zellinfiltration sehr verbreitert; bei

sehr intensiver Entzündung werden granulationsähnliche Elemente gebildet, so dass die Grenze zwischen Drüsensubstanz und Kapsel sich nicht deutlich erkennen lässt (siehe Fig. 1 Tafel III).

Das periglanduläre Gewebe zeigt entweder sulzig gelbliches Oedem oder haemorrhagische Exsudate. Oft sieht man die Nervenscheiden und Gefässadventitia in langen Strecken mit Blut infiltrirt; in einem Falle, in dem die retroperitonealen Drüsen sich haemorrhagisch vergrösserten, fand ich die ganze Länge des Urethren blutig infiltrirt. In noch einem anderen Falle, in welchem die linken Axillardrüsen primär afficirt waren, zeigte sich entfernt im M. pectoralis ausgedehnte Haemorrhagien. Microscopisch sieht man oft in dem periglandulären gewebe Haemorrhagien und reichliche zellige Infiltrationen, (Fig. 1 Tafel III, Fig. 2 Tafel IV und Fig. 2 Tafel V), zwischen denen gewöhnlich zahlreiche Bakterien gefunden werden; die Gefässe sind immer erweitert und mit Blut gefüllt.

Nicht selten kommt es vor, dass die Drüsen kaum Mandelgrösse erreichten, während sehr starke haemorrhagische periglanduläre Entzündungen bestanden.

Was die Ausgänge dieser vergrösserten Drüsen betrifft, so werden im günstigsten Falle die überschüssigen zelligen Massen resorbirt und es stellt sich so vollständige Heilung her; in anderen Fällen scheint eine fibröse Induration zurück zu bleiben, da ich nicht selten bei ohne Eiterung genesenen Fällen lange Zeit (2 Monate) nachher noch sehr harte, weniger schmerzhafte Drüsen resp. diffuse Geschwülste (am Halse) fühlen konnte. Inzwischen scheint der gewöhnliche Ausgang Eiterung zu sein. Da in dieser Epidemie die Geschwülste, ehe sie eiterten, oft aufgemacht wurden, so kann ich in der Beziehung nicht sicher angeben, wie viel von den Drüsen eigentlich vereitern. Die Eiterung scheint in 2 Arten vorzukommen. Die Ansicht, dass die Eiterung primär um die Drüse herum (periglandulär) entstehe, was

Virchow mit Recht bezweifelte (M. Klin. Wochenschrift 1879 Seite 116) scheint auf Irrthum zu beruhen, worüber ich unten sprechen werde.

Bei der Eiterung handelt es sich entweder um die einfache Abscessbildung, wie sie bei Schankerbubo vorkommt, oder es geht der Abscessbildung die Necrose der Drüsensubstanz voraus.

Ich sah bei Fall 41 und 17 innerhalb der Drüse einen oder mehrere Abscesschen, welche oft Kapsel durchbrochend in das umgebende Gewebe sich ergossen und hier wieder Eiterung anfachten.

Bei Fall 17 sah ich in einer Inguinaldrüse inmitten der Drüsensubstanz eine necrotische Stelle (Fig. 6 Tafel II) und in einer anderen Drüse sieht man mit breiigen Massen gefüllte Hohlräume, deren Wände theilweise aus necrotischer Drüsensubstanz bestehen (Fig. 2 Tafel I).

Die auf die oben erwähnte Weise entstandenen Abscesse vergrössern sich und könnten endlich zu einer eiterigen Einschmelzung des gesammten Drüsenparenchyms führen. Die Eiterung bleibt oft nicht auf die Drüse beschränkt, sondern ergreift das umgebende Gewebe. Wenn diese Periadenitis apostematosa schon sehr früh und in ausgedehnter Weise geschieht, so können die Drüsen von den Eitermassen losgetrennt und sequestrirt werden (siehe Fig. 3 Tafel II). In solchen Fällen hat es den Anschein, als ob die Eiterung primär um die Drüsen herum entstünde; dies scheint mir die Ursache der erwähnten irrthümlichen Auffassung gewesen zu sein, dass die Eiterung stets periglandulär sei.

Was die *Carbunkelbildung* bei dieser Epidemie betrifft, so war dieselbe sehr selten. Wie ich oben erwähnte, habe ich bei Fall IX an der linken Brust einen Carbunkel beobachtet, welcher dem Aussehen und der Entwickelung nach dem Milzbrandcarbunkel sehr ähnlich war. Angeblich sollte sich anfangs eine flohstichähnliche rothe Papel gebildet haben, die sich allmählig vergrösserte und vor dem Tode etwa

Dollargrösse erreichte. Sie war hart derb und leicht über das Hautniveau erhaben. Vor dem Tode bildeten sich in der Mitte dieser derben dunkelrothen Stelle mehrere Bläschen. Beim Durchschnitt dieser carbunculösen Stelle sieht man, dass die Cutis sehr verbreitert und das Unterhautfettgewebe haemorrhagisch infiltrirt ist. Microscopisch sieht man in dem Unterhautfettgewebe neben ausgedehnten Blutaustritten ziemlich massenhafte kleinzellige Infiltration zwischen den Fettzellen; die Gefässe sind dort ausgedehnt und mit Blut gefüllt. In der Cutis sind Haemorrhagien geringer und die zellige Infiltrationen sehr massenhaft, welche nach den Papillen zu spärlicher werden; die Gefässe der Cutis erweitert und gefüllt. Zwischen den Bindegewebsfasern sieht man geronnene Exsudate. Die Papillen sind volumінös, die Gefässe darin nicht auffallend erweitert und von der Epidermisdecke, an der Stelle, wo Bläschen vorhanden waren, entblösst. Ueber das Verhalten der Bakterien in der carbunculösen Stelle kann ich nichts angeben, weil das alkoholische Praeparat—ich hatte die Hälfte der carbunkulösen Haut im Alkohol aufbewahrt—verloren ging.

Das Blut: sah in der Regel dunkelroth aus; rothe Blutkörperchen waren nicht vermindert, dagegen weisse Blutkörperchen auffallend vermehrt: Im Folgenden wird die Resultate der Blutkörperchenzählung in Cubikmm, angegeben:

Lai On:	Rothe Blutkörperchen	= 4,400,000
	Weisse Blutkörperchen	= 120,000
Nuna Mull:	Rothe Blutkörperchen	= 7,600,000
	Weisse Blutkörperchen	= 200,000
Leung Ho:	Rothe Blutkörperchen	= 8,190,000
	Weisse Blutkörperchen	= 110,000
Arakawa:	Rothe Blutkörperchen	= 6,700,000
	Weisse Blutkörperchen	= 20,000

Zum Vergleiche will ich die Blutzählung bei einem gesunden Chinesen, angeben :

Ching Chong : Rothe Blutkörperchen = 4,320,000
Weisse Blutkörperchen = 10,000

Die Blutfärbung geschah mittelst Ehrlich'scher neuer Lösung (Congress für innere Medicin 1892) oder der Haematoxylineosinloesung. Was die Art der vermehrten weissen Blutkörperchen betrifft, so sind die polynuclearen neutrophilen Zellen sehr vermehrt, manchmal wurden grosse und kleine einkernige weisse Blutkörperchen beobachtet, dagegen fast keine eosinophile Zellen. Blutplättchen sind in der Regel vermehrt. Ueber das Verhalten der Bacillen im Blute kann ich nicht viel sagen, als was ich schon oben erwähnt hatte.

Zweimal habe ich das Knochenmark der langen Röhrenknochen (Tibia) untersucht, konnte aber darin nicht Abnormes finden.

Herz : In den meisten Fällen dilatirt, besonders der rechte Ventrikel.

Viscerales Pericardium zeigte sehr oft Petechien oder Ecchimosen, dagegen war in dem parietalen Blatte gewöhnlich keine Haemorrhagie sichtbar. Pericarditis wurde niemals weder klinisch noch anatomisch beobachtet; ferner ist nennenswerthe Vermehrung der Pericardialflüssigkeit niemals vorgekommen.

Der rechte Ventrikel ist, wie ich oben sagte, in der Regel dilatirt und mit flüssigem Blut und Gerinseln strotzend gefüllt, so dass ich bei der ersten Section das Kakkeherz vor mir zu haben glaubte. Linker Ventrikel war nicht bedeutend dilatirt und öfters blutleer. Was die Musculatur betrifft, war sie sehr häufig blass, oft parenchymatös getrübt oder fettig degenerirt. Klappenapparate waren stets intakt.

Lungen und Pleura : Pleura in der Regel intakt, selten pleuritische, flüssige Exsudate, besonders bei der primären Axillaraffection in der betreffenden Pleurahöhle beobachtet. Frische fibrinöse Exsudate

habe ich weder klinisch noch anatomisch beobachtet; bei mir soll rechts, unten pleuritische Reiben gehört worden sein. Haemorrhagien in den Pleuren wurden niemals beobachtet.

Lungen: In der Regel sehr blutreich und oedematös, besonders die Unterlappen; selten scheint Hypostase vorzukommen; meist konnte man aus den Schnittflächen schaumige Flüssigkeiten herausdrücken. Die Bronchien, über deren Verhalten ich meist in den Sectionsberichten nichts notirt habe, waren meist intakt, nur die Schleimhaut oft röthlich oder leicht cyanotisch aussahend. Die Bronchialdrüsen und überhaupt die Drüssen im Thoraxraume waren nicht intensiv ergriffen, sehr oft waren sie intakt.

Milz: stets vergrössert, oft sehr bedeutend, sodass sie 4 oder 5 fach der normalen beträgt. Selten habe ich unter den Chinesen sehr grosse und harte Milzen beobachtet, welche man auf vorangegangene Malaria zurückführen konnte. Die Consistenz der Milz gewöhnlich sehr weich, oft zerfliesslich. Milz meist sehr hyperämisch, zuweilen in dem Parenchym dicht unter dem Kapsel Haemorrhagien sichtbar. Manchmal sieht man in der Milz zahlreiche kleine, weisslich hyperplasirte Follikel. Microscopisch sind die Gefässe sehr erweitert und man sieht oft, aber nicht in allen Fällen, massenhafte Pestbacillen und selten andere Bakterien (Micrococcen); auch giebt es Milzen, in denen keine Bakterien auffindbar sind. Die Pulpazellen zeigen oft Kerntheilungsfiguren. Die Kapsel der Milz zeigte einmal ganz frische fibrinöse Auflagerungen.

Nieren: Meist etwas vergrössert, oft normal, sehr blutreich, Stellulae Verheynii sehr deutlich sichtbar. Die Rinde oft etwas verbreitert, das Parenchym getrübt, oft Verfettung zeigend. Die Nierenbeckenschleimhaut zeigte fast als Regel kleine zahlreiche Haemorrhagien, während man sie in dem Nierenparenchym niemals antraf. Microscopisch sieht man folgende Bilder: Die Epithelien der

gewundenen Harnkanälchen körnig getrübt und vergrössert, die Kerne manchmal nicht sichtbar, das Lumen der gewundenen Kanälchen oft mit homogenen Kügelchen gefüllt; Selten sind die Zellen in homogene kugelige Gebilde umgewandelt. Oft sieht man in den Lumen der geraden Kanälchen hyaline Cylinder; die Glomerulikerne sind stellenweise vermehrt. Die Kapselräume sind manchmal entweder mit desquamirten Zellen oder körnigen Exsudatmassen gefüllt. Zuweilen sieht man, dass die Glomerulusschlingen stellenweise homogen und glasig erweitert waren. Manchmal ist das interstitielle Gewebe etwas verbreitert (Exsudate?); selten sind die Rundzellenanhäufungen in den Interstitiellen, besonders um die Glomeruli herum beobachtet. Die Gefässe der interstitiellen Substanz in der Regel erweitert. Zuweilen sieht man in den interstitiellen Substanzen und in den Glomerulus-Schlingen Pestbacillen oder hühnercholeraähnliche Baeillen.

Leber: in der Begel gross und sehr hyperämisch; oft das Parenehym getrübt; selten sieht man unter dem Kapsel geringe Blutungen. Die Grenzen der Acini oft undeutlich.

Mieroseopisch sind die Leberzellen oft sehr vergrössert und trüb, die Kerne oft in manchen Stellen nicht siehtbar. Interaacinöse Gefässe in der Regel erweitert und mit Blut gefüllt; in dem intraacinösen Bindegewebe öfters ist Rundzellenanhäufung sichtbar. Die Pestbacillen und die Hühnereholera ähnliche Bacillen sind zuweilen in grosser Menge in den inter- und intraacinösen Geweben vorhanden. Selten, wo während des Lebens Ikterus bestand, ist die Leber grünlichgelb verfärbt. Bei einem Falle, in welchem hochgradiger Ikterus dureh den Verschluss des Duetus hepaticus mittelst der stark geschwollenen Glandulae hepatis entstanden war, enthielt die Gallenblase statt der gewöhnlichen Galle blutig schleimige Flüssigkeit.

Magen: Oft stark contrahirt, in Falten gelegt. Schleimhaut

ist manchmal weisslichgrau getrübt (Gastritis parenchymatosa); oft ist die Schleimhaut hyperämisch und katarrhalisch. In den Fällen, wo die Section nicht gleich nach dem Tode gemacht war, sind die Mägen postmortal erweicht. Petechien und Ecchimosen sind sehr oft vorhanden ; zuweilen sieht man mehrere, kleine Geschwüre, welche wahrscheinlich aus den haemorrhagischen Stellen hervorgingen. In einem Falle war die diphtherische Veränderungen entlang der kleinen Curvatur vorhanden. Einige Male ist Follikelhyperplasie der Schleimhaut beobachtet worden.

Dünndarm: in der Regel hyperämisch und katarrhalisch, Schleimsecretion vermehrt ; öfters sieht man in der Schleimhaut kleine Blutungen. Solitäre Follikel sind in der Regel mehr oder minder geschwollen, besonders in dem unteren Abschnitte ; selten sah ich, dass sie Bohnengrösse erreichten. Was die Peyer'schen Plaques betrifft, so waren sie in der Regel hyperplastisch, boten gewöhnlich reticuläres Aussehen dar, niemals habe ich beobachtet, dass sie, wie beim Typhus, sehr mächtig anschwollen ; und niemals gingen daraus Geschwüre hervor. Microscopisch sind die Zellen der Follikel sehr vermehrt, so dass sie nicht mehr eine rundliche Begrenzung besassen, sondern dieselbe buchtig und unregelmässig wurde. Die Kerne der Mucosa öfters vermehrt. Die Pestbacillen sieht man zuweilen in sehr spärlicher Anzahl in den hyperplasirten Follikeln.

Dickdarm: öfters katarrhalisch, selten kleine Blutungen zeigend; solitäre Follikel oft mässig hyperplasirt.

Mesenterium und Drüsen: Die Mesenterialdrüsen sind in der Regel bohnen-bis mandelgross, weisslich oder blassröthlich gefärbt. Pestbacillen zuweilen in geringer Anzahl sichtbar. Mesenterium war zuweilen Sitz ausgedehnter Blutungen.

Harnblase meist contrahirt, die Schleimhaut zeigte selten punktförmige Blutungen.

Bauchspeicheldrüsen waren stets unverändert.

Pharynx: meist dunkelroth, oft cyanotisch verfärbt, Tonsillen zuweilen vergrössert und die Schnittflächen röthlich. Selten waren die Follikel des Pharynx weisslich vergrössert. In einem Falle (No. 41) sah ich gangränöse Dyphtherie der beiden Tonsillen, welche sich nach dem Choanen hin fortsetzte.

Kehlkopf: oft katarrhalisch, Schleimhaut cyanotisch. Bei einer Halsdrüsenaffection wurde an der betreffenden Seite des Kehlkopfes starkes Oedem beobachtet.

Die *Unterkiefer-Speicheldrüsen* sind immer normal, selbst in dem Falle, wo die Submaxillarlymphdrüsen primär stark afficirt waren, waren die Speicheldrüsen ganz intakt.

Die Schilddrüsen waren in allen Fällen normal.

Tymusdrüse: Dr. Lowson erzählte von der Vereiterung der Tymusdrüse, was vielleicht auf einer falschen Angabe meinerseits beruhte. Ich secirte ein achtjähriges Mädchen (No. 41), bei welcher gerade an der Stelle hinter dem Manubrium sterni, vom Bindegewebe umgeben, ein taubeneigrosser Abscess lag, ich meinte damals, dass es die vereiterte Tymusdrüse sei, was natürlich bei einem bei 8 jährigem Mädchen nicht der Fall ist.

Gehirn: Dura gewöhnlich blutreich. Pia in der Regel sehr hyperämisch und sehr oedematös, oft so stark, dass man vom Hydrocephalus externus reden könnte. Selten war sie getrübt, besonders entlang der Gefässe, aber niemals eiterige Infiltrationen. Ganz mässige Blutungen in der Arachinoidea wurden einige Male beobachtet.

Hirnsubstanz zeigte sehr oft mässiges Oedem und zahlreiche Blutpunkte; zuweilen Ventrikelflüssigkeit ganz mässig vermehrt, aber niemals hochgradig. Blutungen in der Gehirnsubstanz selten, einmal habe ich eine bohnengrosse Haemorrhagie in der Medulla

oblongata, in einem anderen Falle eine etwa ebensogrosse Blutung in dem Pons beobachtet (siehe Fälle 2 u. 5).

Rückenmark: Arachinoidea gewöhnlich stark hyperämisch und oedematös, so dass sehr oft beim Durchsägen des Wirbelbogens aus dem verletzten unteren Abschnitt des Pia's eine ziemlich grosse Menge Flüssigkeit herausfloss. Pia war niemals getrübt, Centralkanal des Rückenmarkes in keinem Falle erweitert. Einmal war das Rückenmark weich und fast breiig.

Im Folgenden werde ich die Sectionsberichte in nackter Form mittheilen und werde ich mir die Mühe ersparen die oben schon mitgetheilten (Fälle 2, 5, 8, 9, 10, 11, 17, 22) hier wieder zu beschreiben.

Fall XL. Mässig genährte Leiche, Contractur mässig, Leichenflecke am Rücken, Bauch stark aufgetrieben. Zwerchfellstand: R = 5. Rippe, links = 5. Rippe.

Linke Pleura zeigt leichte Verwachsung, enthielt keine Flüssigkeit; rechte Pleura zeigt ebenfalls leichte Adhäsionen, keine Flässigkeit enthaltend. Herz gross; Pericardialhöhle enthielt etwa 20 Gramm klare, gelbe Flüssigkeit, viscerales Pericardium durchsetzt von zahlreichen kleinen Haemorrhagien. Rechtes Herz enthielt dunkelroth flüssiges Blut und Speckgerinsel; Musculatur blass, nicht getrübt; Klappenapparate intakt. Linker Ventrikel enthielt Speckgerinsel, Klappenapparate intakt; Musculatur bräunlich, aber nicht getrübt. Linke Lunge sehr blutreich, oedematös, aber überall lufthaltig; rechte Lunge sehr blutreich, aber nicht oedematös. Milz etwa 4 fach gross, weich, pulpös, Follikel nicht hyperplastisch. Rechte Niere: Kapsel leicht abziehbar; mässig blutreich, leicht getrübt. Linke Niere: gross, Kapsel leicht abziehbar, blutreich und leicht getrübt. Leber: gross, fettig infiltrirt, nicht getrübt; Gallenblase enthielt dunkelgrüne Galle.

Rechte Inguinalgegend geöffnet: Unterhautfettgewebe und Cutis oedematös. Drüsen wallnussgross und dunkelroth haemorrhagisch; rechte Iliacal-Hypogastrial- und Lumbal-Drüsen sind etwa wallnussgross, weich und haemorrhagisch.

Magen: postmortal erweicht. Mesenterialdrüsen röthlich und etwas vergrössert. Linke Halsdrüsen mandelgross, röthlich; rechte Halsdrüsen weisslich und vergrössert.

Pharynx- und Larynxschleimhaut sehr cyanotisch und oedematös; die Bronchialschleimhaut cyanotisch und catarrhalisch. Bronchialdrüsen pigmentirt, weich, aus der Schnittfläche konnte man röthliche Flüssigkeit herausdrücken. Darm: Schleimhaut anämisch; solitäre Follikel und Peyer'sche Plaques sind geschwollen.

Tibiaknochen: Knochenmark gelblich, normal.

Fall XLI. Leiche eines acht jährigen chinesischen Mädchen, secirt 40 Minuten nach dem Tode. Der Tod trat bei dem Mädchen wenigstens nach 20 Tagen der Erkrankung ein. Postmortale Temperatursteigerung 38,6°. Contractur und Todtenflecke nicht vorhanden. Unterhautfettgewebe atrophisch, Musculatur atrophisch, blass und trocken. Zwerchfellstand: rechts = 5. ICR; links = 5. ICR. Baucheingeweide normal gelagert.

Herz gross; Herzbeutel enthielt etwa 40,0 klar gelbe Flüssigkeit. Beide Ventrikel dilatirt; Musculatur schlaff, nicht getrübt. Klappenapparate intakt. Herzhöhlen enthielten kein Speckgerinsel.

Lungen: rechte Lunge anämisch, emphysematös und mehrere verschieden grosse Abscesse enthaltend. Linke Lunge anämisch, emphysematös, an der Spitze leichte Verwachsung vorhanden; im übrigen ist die Pleura intakt. Im unteren Theile des Oberlappens ist eine gelblichen Eiter enthielte Abscesshöhle bemerkbar.

Milz etwas vergrössert, anämisch; Follikel zahlreich hyperplasirt; Consistenz mässig hart.

Rechte Niere: Kapsel leicht abziehbar. Parenchym mässig blutreich, getrübt. Linke Niere: Kapsel leicht abziehbar; Parenchym blutreich, getrübt; in der Beckenschleimhaut sieht man zahlreiche punktförmige Blutungen.

Leber: enthielt vier etwa hülsereigrosse Abscesse; Gallenblase enthielt gelbliche Galle.

Rechte Submaxillardrüsen vereitert; die beiden Tonsillen, der weiche Gaumen und Choane sind schwärzlich braun, gangränös diphtherisch. In dem vorderen und oberen Mediastinum sieht man eine durch Bindegewebe allseitig umschlossene Abscesshöhle.

Beim Durchschneiden der rechten Inguinalgegend sieht man eine grosse Abscesshöhle, welche mit der Haut verwachsen ist.

Beim Aufschneiden der linken Inguinalgegend sieht man mehrere meist getrennte Abscesse, welche sich nach oben in die Bauchhöhle fortsetzten. Man beobachtet in der Abscesshöhle necrotische Drüsen, als ob die Eiterung um die Drüsen herum entstanden wäre. Sehr oft sieht man aber in den Drüsen die Abscessbildungen, welche die Kapsel durchbrechend in dem periglandulären Gewebe die Eiterung verursachten.

Linke und rechte Halsdrüsen sind vereitert; Bronchialdrüsen sind schieferig, blass und gross; im Inneren der Drüsen sieht man Abscesse.

Mesenterialdrüsen blass und vergrössert, aber nicht vereitert.

Darm: der obere Abschnitt des Darmes enthielt hellrothes Blut und in dem unteren Abschnitt desselben ist teerartige Kothmasse enthalten. Schleimhaut anämisch, solitäre Follikel und Peyer'sche Plaques sind nicht angeschwollen.

Magen: enthielt rothes, nicht geronnenes Blut. Schleimhaut katarrhalisch und sehr hyperämisch; Geschwüre dergl. nicht vorhanden.

Gehirn: Pia oedematös, blutreich und getrübt; Ventrikel enthielten geringe Menge Flüssigkeit. Hirnsubstanz oedematös und blutreich.

Fall XLII. Section fand 10 Stunden nach dem Tode statt (25/VI). Abgemagerte Leiche zeigte Todtenstarre, starke Todtenflecke am Rücken und Gesicht. Unterhautfettgewebe atrophisch, Musculatur trocken. Baucheingeweide normal gelagert; Zwerchfellstand: R = 4. ICR. L = 5. ICR. Rechte Pleura zeigt leichte Verwachsung, die Höhle enthielt geringe gelblich seröse Flüssigkeit; linke Pleura ebenfalls leichte Adhäsionen zeigend, die Höhle enthielt etwa 30,0 gelblich seröse Flüssigkeit.

Herz: sehr gross; Herzbeutel enthielt etwa einen Esslöffel voll klare, seröse Flüssigkeit. Rechter Vorhof enthielt flüssiges und geronnenes dunkelrothes Blut; rechter Ventrikel stark dilatirt, Speckgerinsel enthaltend; Musculatur schlaff, getrübt; Klappenapparate intakt. Linker Vorhof enthielt mässige Menge von flüssigem Blut. Linker Ventrikel dilatirt, enthielt dunkelroth geronnenes Blut; Musculatur schlaff, getrübt; Klappenapparate intakt.

Aorta zeigt im Anfangstheile atheromatöse Veränderungen.

Lungen: rechte Lunge oedematös, blutreich, überall lufthaltig; linke Lunge überall lufthaltig und oedematös, an den Rändern emphysematös.

Milz etwas gross, hart und mässig blutreich; Follikel zahlreich hyperplasirt; Kapsel an der Oberfläche Verwachsungen zeigend.

Linke Niere: Perinephrotisches Fettgewebe reichlich entwickelt. Niere gross, weich, mässig bluthaltig; Rindensubstanz vergrössert, getrübt. Kapsel leicht abziehbar. Rechte Niere: gross, sehr blutreich, weich und getrübt; Rindensubstanz vergrössert. Beckenschleimhaut zeigt mehrere kleine Haemorrhagien.

Nebenniere: in der Mitte erweicht.

Der linke Ureter zeigt in dem äusseren Theile dunkelrothe haemorrhagische Infiltration.

Leber: gross, blutreich, fettig infiltrirt, nicht getrübt; Gallenblase enthielt gelbgrünliche Galle.

Rechte Inguinaldrüsen nicht vergrössert. Linke tiefere Inguinaldrüsen mandelgross, röthlich, die Iliacal- Hypogastrial- und Lumbaldrüsen der linken Seite sehr vergrössert, weich und haemorrhagisch.

Blase: contrahirt, enthielt eiterähnlichen Urin.

Mesenterialdrüsen sind bohnengross, grauröthlich; eine davon war verkalkt.

Magen postmortal erweicht, zeigt mehrere diphtherische schwarz bräunliche Stellen.

Dünndarm: Solitäre Follikel und Peyer'sche Plaques hyperplastisch und weisslich; Schleimhaut des Dünndarmes catarrhalisch und hyperämisch.

Dickdarm: catarrhalisch, reichliche Schleimabsonderung. Follikel mässig hyperplastisch.

Rechte Axillardrüsen sieht dunkelroth aus, nicht vergrössert; die linken Axillardrüsen normal. Rechte Halsdrüsen sind etwas vergrössert, und röthlich.

Tonsillen vergrössert, dunkelroth, weich. Kehlkopfschleimhaut sehr cyanotisch. Die Warzen des Zungengrundes stark vergrössert. Bronchialdrüsen pigmentirt; Submaxillardrüsen röthlich, etwas vergrössert.

Gehirn: Pia sehr oedematös, blutreich. Hirnsubstanz ebenfalls oedematös und blutreich; Ventrikel normal, enthielten keine übermässige Flüssigkeiten.

Fall XLIII. Ly Sun, 30 jähriger Chinese wurde 12^h 23/VI aufgenommen und Nachmittag 8^h 45′ desselben Tages gestorben, secirt am nächsten Tage.

Contractur stark, Todtenflecke am Rücken. Unterhautfettgewebe atrophisch, Musculatur roth, trocken und mässig entwickelt. Bauchorgane normal gelagert. Zwerchfellstand rechts = 5. ICR, Links = 4. Rippe.

Herz gross; Herzbeutel enthielt etwa einen Esslöffel voll klare, gelblich seröse Flüssigkeit; rechte Herzhälfte enthielt geronnenes Blut und Speckgerinsel; linker

Vorhof enthielt dunkelrothes geronnenes Blut und Speckgerinsel, während der linke Ventrikel nur Speckgerinsel beherbergte. Beide Ventrikel dilatirt; Musculatur verfettet, Klappenapparate intakt. Subpericardiales Fettgewebe ziemlich reichlich entwickelt. Viscerales Pericardium von zahlreichen Haemorrhagien durchsetzt.

Linke Lunge an den Rändern emphysematös, blutreich, überall lufthaltig; aus der Schnittfläche floss geringe Menge schaumigen Blutes. Rechte Lunge leicht mit Zwerchfell verwachsen, an den Rändern emphysematös und blutreich.

Milz etwa 5 fach gross, weich, Follikel reichlich entwickelt.

Linke Niere: Kapsel schwer abziehbar; blutreich und gering getrübt. Rechte Niere: Kapsel nicht leicht abziehbar; blutreich und wenig getrübt.

Leber gross, blutreich, nicht getrübt; Gallenblase enthielt gelbliche Galle.

Linke Inguinalgegend geöffnet: Haut oedematös, Drüsen etwa wallnussgross, weich und dunkelroth; die linken Iliacal-Hypogastrial- und Lumbal-Drüsen sind vergrössert, weich und röthlich. Rechte Inguinaldrüsen graulich, etwas vergrössert. Linke Axillardrüsen normal; rechte Axillardrüsen bohnengross, grauröthlich.

Mesenterialdrüsen vergrössert; einige davon mandelgross, weich und grauweisslich gefärbt.

Rechte und linke Halsdrüsen leicht vergrössert, röthlich.

Bronchialdrüsen pigmentirt, nicht vergrössert.

Tonsillen grauweisslich, von normaler Grösse. Kehlkopfschleimhaut cyanotisch.

Magen leer, katarrhalisch, mit kleinen Blutungen durchsetzt.

Darm hyperämisch; Follikel und Peyer'sche Plaques angeschwollen. Harnblase gefüllt, enthielt klaren Harn.

Fall XLIV. Lam Shen, 48 jährige männliche Leiche; seeirt 6 Stunden nach dem Tode (18/VI).

Starke Todtenstarre, Todtenflecke am Rücken. Unterhautfettgewebe atrophisch, Musculatur dunkelroth und trocken.

Zwerchfellstand links = 5. ICR; rechts = 5. Rippe.

Die rechte Pleura bindegewebig verwachsen, keine Flüssigkeit vorhanden, linke Pleura nicht verwachsen, enthielt keine messbare Flüssigkeit.

Herz sehr vergrössert. Herzbeutel enthielt etwa 30,0 klare, serös gelbe Flüssigkeit. In beiden Vorhöfen ungeronnenes dunkelrothes Blut und Speckgerinsel. Beide Ventrikel dilatirt; Musculatur nicht getrübt. Milz etwa 3 fach gross, weich und Malpighische Körperchen hyperplasirt. Rechte Lunge adhärent an dem unteren

Theile, sehr stark pigmentirt; die Bronchien des unteren Lappens stark erweitert, die Bronchialschleimhaut sehr geröthet und geschwollen. Linke Lunge blutreich, überall lufthaltig.

Rechte Niere besitzt auf der Rindenoberfläche mehrere Cysten, eine davon war etwa gänseeigross; das Parenchym leicht getrübt. Linke Niere: Kapsel leicht abziehbar, nicht getrübt. Beide Nieren nicht vergrössert.

Leber: gross, enthielt zahlreiche Distoma spathulatum; Gallenblase beherbergte ebenfalls sehr zahlreiche Distomen.

Linke Inguinalgegend aufgeschnitten: Cutis und Unterhautfettgewebe haemorrhagisch infiltrirt. Die Drüsen vergrössert und haemorrhagisch. Der Oberschenkelmusculatur oedematös.

Mesenterialdrüsen nicht angeschwollen.

Magen: Schleimhaut haemorrhagisch und getrübt.

Darm: Solitäre Follikel und Peyer'sche Plaques hyperplasirt.

Zunge: Zungengrund sehr cyanotisch, Papillae circumvallatae hyperplastisch.

Kehlkopfschleimhaut cyanotisch.

Bronchialdrüsen pigmentirt, nicht vergrössert.

Gehirn: Pia blutreich, oedematös; Hirnsubstanz blutreich; Seitenventrikel enthielten gering Menge von seröser Flüssigkeit.

Fall XLV Kwan Jü. Sehr abgemagerte Leiche, Contractur mässig. Unterhautfettgewebe atrophisch, Musculatur trocken. Baucheingeweide normal gelagert. Zwerchfellstand: R = 4. ICR, Links = 5. Rippe. Herz normal gross; Herzbeutel enthielt etwa einen Esslöffel voll klare Flüssigkeit. Rechte Herzhalfte Coagula enthaltend, Muskulatur blass, nicht getrübt, Klappenapparate intakt. Linker Ventrikel enthielt geringe Menge Coagula. Die Anfangstheile von Aorta und Klappen zeigen oberflächliche Verfettungen. Musculatur blass. Milz gross, schlaff und weich, Follikel hyperplastisch. Man sieht unter dem Kapsel eine etwa 2 mm dicke mandelgrosse Blutung.

Rechte Niere: Kapsel leicht abziehbar. Parenchym blutreich, leicht getrübt.

Linke Niere: Kapsel leicht abziehbar, Parenchym blutreich und leicht getrübt.

Rechte Lunge blutreich, oedematös, aus der Schnittfläche floss schaumige Flüssigkeit heraus. Linke Lunge an der Spitze leicht adhärent, stark pigmentirt, sehr blutreich und oedematös.

Leber: gross, nicht getrübt, Acini deutlich; Distomen zahlreich vorhanden;

Gallenblase enthielt ebenfalls reichliche Distomen.

Rechte Inguinalgegend aufgeschnitten: Cutis und Unterhautfettgewebe oedematös, serös infiltrirt. Die oberflächlichen Inguinaldrüsen besonders sehr vergrössert und haemorrhagisch; die periglandulären Gewebe haemorrhagisch infiltrirt. Die Becken- und Retroperitoneal-Drüsen der rechten Seite vergrössert und haemorrhagisch, die periglandulären Gewebe haemorrhagisch.

Linke Inguinaldrüsen bohnengross.

Rechte Halsdrüsen sind angeschwollen; beim Durchschnitt sehen sie bräunlich roth aus, und pulpös. Linke Halsdrüsen etwas vergrössert weich und röthlich. Beide Axillardrüsen wenig vergrössert und röthlich aussehend. Submaxillardrüsen beiderseits sehr vergrössert.

Magen postmortal erweicht.

Dünndarm: Solitäre Follikel und Peyer'sche Plaques hyperplastisch, ein solitärer Follikel war bohnengross.

Dickdarm: Solitäre Follikel mässig hyperplastisch.

Mesenterialdrüsen sämmtlich bohnengross. Harnblase contrahirt, enthielt geringe Menge Harnes.

Tonsillen röthlich angeschwollen. Kehlkopfschleimhaut cyanotisch. Bronchialdrüsen pigmentirt, nicht vergrössert.

Gehirn: Pia sehr injicirt und colossal oedematös. Hirnwindungen der Scheitelgegend atrophisch, Pia daselbst getrübt und etwas verdickt, aber mit der Hirnsubstanz nicht verwachsen.

Hirnsubstanz blutreich, Seitenventrikel enthielten geringe Menge klarer Flüssigkeit.

Fall XLVI. 35 jähriger Chinese mit hochgradigem Ikterus und linksseitigem Inguinaltumor wurde in besinnungslosem Zustande ins Hospital gebracht. Die Athmung war sehr erschwert, Puls kaum fühlbar, Gesicht, Hände und Füsse cyanotisch. Der Kranke starb bald und wurde sofort secirt.

Vierzig Minuten nach dem Tode die Temperatur im After 40,5°. Contractur begann gleich nach dem Tode und zwar so stark, dass der Arm der Leiche auf dem Sectionsbrett in die Höhe gehoben wurde.

Die Haut sehr intensiv ikterisch, Unterhautfettgewebe sehr atrophisch; Musculatur trocken, atrophisch. Bauchorgane normal gelagert. Zwerchfellstand rechts = 5. Rippe, links = 5. Rippe.

Pleurahöhlen enthielten keine Flüssigkeit. Herz normal gross; Herzbeutel enthielt etwa 40,0 klare, gelbe Flüssigkeit. Die Herzhöhlen enthielten keine Gerinsel, Klappenapparate normal, nur ikterisch verfärbt; Musculatur bräunlich, nicht getrübt.

Rechte Lunge emphysematös, blutleer anämisch; Linke Lunge ebenfalls anämisch. Rechte Niere gross, Consistenz hart, Kapsel leicht abziehbar; Parenchym getrübt. Rindensubstanz vergrössert. Linke Niere gross, Consistenz hart; Kapsel leicht abziehbar. Rindensubstanz vergrössert und getrübt.

Milz gross, ziemlich hart, blutreich; Kapsel verdickt. Follikel zahlreich hyperplastisch.

Leber gross, blutreich, bräunlich; Acini undeutlich; Gallenblase enthielt hellröthliche dünne schleimige Flüssigkeit. Glandulae hepatis sind sehr vergrössert und sehen weisslich aus. Harnblase enthält ikterischen Harn.

Linke Inguinalgegend aufgeschnitten: Haut und Unterhautfettgewebe sulzig infiltrirt; die tieferen und oberflächlichen Inguinaldrüsen dunkelroth, weich, einige sind breiig weich.

Rechte Inguinaldrüsen normal. Mesenterialdrüsen sind vergrössert, weisslich, weich. Im Magen schleimiger Inhalt; Schleimhaut leicht getrübt; an dem kleinen Curvatur neben dem Pyrolus ein vernarbtes Geschwür.

Dünndarm: Solitäre Follikel und Peyer'sche Plaques mässig geschwollen. Dickdarm normal.

Axillardrüsen und Halsdrüsen normal.

Linke Tonsille gross und weich.

Rechte Submaxillardrüsen etwas vergrössert. Bronchial- und Trachealdrüsen normal.

Fall XLVII. Ältere Frau, bei welcher während des Lebens keine Drüsenschwellungen fühlbar waren und die deswegen von Dr. Lowson mir zur Section überwiesen wurde.

Section fand 4 Stunden nach dem Tode (28/VI) statt. Als die Temperatur im After gemessen wurde, hatte das Quecksilber ganze Röhre, welche bis 43°C markirt ist, gefüllt.

Wohlgenährte Leiche, Contractur sehr stark, Todtenflecke am Rücken. Unterhautfettgewebe reichlich entwickelt, Musculatur roth und trocken.

Bauchorgane normal gelagert, Zwerchfellstand rechts 4. ICR, links 5. ICR.

In den Pleurahöhlen keine Flüssigkeit. Herz etwas vergrössert; Herzbeutel enthielt etwa 10,0 klare, seröse Flüssigkeit. In der rechten Herzhälfte dunkelrothes Blut und gelbliche Speckgerinsel; rechter Ventrikel dilatirt. Im linken Ventrikel geringes Speckgerinsel; Musculatur anämisch, bräunlich, nicht getrübt; Klappenapparate normal. Viscerales Pericardium zeigt zahlreiche punktförmige Blutungen.

Linke Lunge hyperämisch, überall lufthaltig, nicht oedematös; rechte Lunge: Oberlappen emphysematös, Unterlappen mässig blutreich.

Milz gross, weich; Follikel hyperplastisch.

Rechte Niere: Kapsel leicht abziehbar, mässig blutreich, getrübt, nicht vergrössert. Linke Niere normal gross, blutreich, nicht getrübt und die Consistenz weich; Kapsel leicht abziehbar.

Leber an der convexen Seite mit dem Zwerchfell adhärirt, gross, blutreich, fettig infiltrirt und nicht getrübt; Gallenblase enthielt dunkelgrüne Galle.

Linke oberflächliche Inguinaldrüsen bohnengross, die tieferen Drüsen haselnussgross, weich und die Durchschnittflächen grauröthlich. Die Drüsen mit dem umgebenden Bindegewebe verwachsen. Die Becken- und Retroperitonealdrüsen der linken Körperhälfte sind haselnussgross. Harnblase gefüllt.

Uterus: Schleimhaut diffus haemorrhagisch, linkes Ovarium zeigt frische Blutungen in den Graaf'schen Follikeln.

Halsdrüsen nicht geschwollen; Tonsillen vergrössert (chronische Tonsillitis). Bronchialdrüsen pigmentirt, nicht vergrössert. Rechte Submaxillardrüsen bohnengross, weich und röthlich.

Magen postmortal erweicht, Schleimhaut getrübt.

Darm: Solitäre Follikel und Peyer'sche Plaques mässig geschwollen.

Mesenterialdrüsen bohnengross, grauröthlich.

Gehirn: Dura und Pia hyperämisch, die letztere oedematös und leicht getrübt.

Hirnsubstanz blutreich, oedematös; Seitenventrikel enthielten fast keine Flüssigkeit.

Tibiaknochen: Mark normal, Rippenknochen enthielten bräunlich rothes Mark.

Fall XLVIII. Chinese: Section fand 12 Stunden nach dem Tode statt (14/VI). Contraction stark, ausgedehnte Todtenflecke. Zwerchfellstand rechts 4. ICR, links 5. Rippe. Unterhautfettgewebe mässig entwickelt; Musculatur bräunlichroth, trocken und kräftig entwickelt. Bauchorgane normal gelagert; in der Peritonealhöhle etwa 50,0 gelbliche Flüssigkeit.

Herz sehr gross; im Herzbeutel etwa 50,0 gelbbräunliche getrübte Flüssigkeit. Die rechte Herzhälfte enthielt dunkelrothes flüssiges und geronnenes Blut; in dem linken Vorhof und Ventrikel geringe Menge geronnenes Blut. Herzmusculatur schlaff und fettig degenerirt, Klappenapparate intakt. Die beiden Ventrikel dilatirt.

Rechte Lunge sehr blutreich und oedematös, linke Lunge blutreich und oedematös. Milz etwa 3 fach gross, weich, Follikel hyperplasirt.

Die beiden Nieren: Kapsel leicht abziehbar; Stellulae Verheynii deutlich; Rindensubstanz leicht vergrössert und getrübt.

Leber mässig vergrössert, unter dem Kapsel an der convexen Seite Blutungen; Parenchym getrübt und fettig infilitrirt. Gallenblase enthielt dunkelgrüne Galle.

Linke tieferen Inguinaldrüsen etwa haselnussgross, morsch und dunkelroth; das periglanduläre Gewebe haemorrhagisch, sulzig infiltrirt. Die Becken- und Retroperitonealdrüsen der linken Seite mandelgross, haemorrhagisch. Das umgebende Gewebe haemorrhagisch infiltrirt. Mesenterium des S. Romanum haemorrhagisch.

Die Mesenterial- Hals- und Bronchial- und rechte Inguinal-Drüsen nicht vergrössert.

Magen postmortal erweicht; reichliche punktförmige Haemorrhagien in den nicht erweichten Schleimhautpartien sichtbar.

Darm: Solitäre Follikel hyperplasirt, Peyer'sche Plaques zeigen reticuläres Aussehen; Dickdarm zeigt mässig hyperplasirte Follikel.

Gehirn: Pia hyperämisch und oedematös. Hirnsubstanz sehr blutreich und hart; Seitenventrikel enthielten etwa 15,0 bräunlichroth gefärbte Flüssigkeit; Ependym nicht getrübt.

Was die Behandlung der Pest betrifft, habe ich von meiner eigener Erfahrung nichts zu berichten. Da die Kranken grösstentheils durch die Herzparalyse dahingerafft waren, hatte ich einst den behandelnden Aerzten den Vorschlag gemacht, den Kranken vom Beginn der Erkrankung an grosse Dosen von Herzmitteln und Stimulans darzureichen. Als ich erkrankt war, hatten Dr. Lowson und Dr. Molyneux mir von Anfang an grosse Menge alkoholischen Getränkes, Ammoniakpraeparaten und Digitalis innerlich gegeben; dieser zweckmässigen Behandlung glaube ich meine wunderbare Rettung zu zuschreiben seien.

Dem Japaner Arakawa (No. 28) und Inder Koonda Mull (No. 34) hatte ich öfters in die Drüsengeschwulst Carbolinjection gemacht. Die Beiden waren gerettet.

Zum Schluss fühle ich mich verpflichtet Herrn Professor Dr. Baelz für die gütige Correction meiner Sätze besten Dank auszusprechen wie auch Herren Consul Dr. Nakagawa, Dr. Miyamoto und Kinoshita für die mir gegebene Hülfe zu dieser Arbeit zu danken.

Tokio am Juni 1895.

Erklärung der Abbildungen:

Tafel I.

Fig. 1. Drei verschieden grosse haemorrhagische, tiefere Inguinaldrüsen und eine ebenfalls vergrösserte haemorrhagische Beckendrüse.

Im starken Alkohol aufbewahrt und darum etwas geschrumpft. Natürliche Grösse.

Fig. 2. Eine vereiterte Inguinaldrüse mit fetzigen, necrotischen Wänden; stammt von No. 17. In Müller'scher Flüssigkeit aufbewahrt. Natürliche Grösse.

Tafel II.

Fig. 3. Zwei necrotische Inguinaldrüsen in einer Abscesshöhle (stammt von No. 41.). In Müller'scher Flüssigkeit aufbewahrt. Natürliche Grösse.

Fig. 4. Sehr grosse Drüse im Schenkelring. Im starken Alkohol aufbewahrt und darum sehr geschrumpft. Natürliche Grösse.

Fig. 5. Abscesshöhle in einer Bronchialdrüse (No. 41.) Natürliche Grösse. Alkoholpraeparat.

Fig. 6. Necrose in der Drüsensubstanz (stammt von No. 17). In Müller'scher Flüssigkeit aufbewahrt.

Tafel III.

Fig. 1. Primär afficirte Lymphdrüse. Vergrösserung: Hartnack Ocular II, Objectiv C. Tinction mittelst der alkalischen Methylenblaulösung.

a=bindegewebige Hülle; Kern sehr vermehrt.

c=mit Bacillen und Micrococcen vollgefüllter, sehr erweiterter Lymphsinus um den Follikel.

e=Zellenarme Follikel, in dem zahlreiche Bacillen und Micrococcen sich finden.

b=stark entzündetes periglanduläres Gewebe mit Bacillen und Micrococcen; Kern sehr vermehrt.

Fig. 2. Lymphdrüse. Vergrösserung: Zeiss Ocular II, Objectiv C.

a=Micrococcenhaufen in Lymphgefässen.

b=Zellenreiche, micrococcenarme Stelle.

WELLCOME LIBRARY INSTITUTE

Tafel IV.

Fig. 1. Lymphdrüse. Vergrösserung: Hartnack Ocular II, Objectiv A.

a=Kapsel.

b (blau)=sehr bacillenreiche zellenarme Stelle.

c (weisslich blau)=weniger bacillenreiche zellenarme Stelle.

Fig. 2. Lymphdrüse. Vergrösserung: Hartnack Ocular II, Objectiv A.

a=Kapsel.

c=haemorrhagisch dilatirter Lymphsinus; blass blaue Balken sind Pestbacillenanhäufungen.

e=Follikel; zellenarm, sehr reich mit Pestbacillen gefüllt. Weissliche ungefärbte Stellen sind haemorrhagisch.

b=entzündetes periglanduläres Gewebe, sehr bacillenreich und haemorrhagisch.

Tafel V.

Fig. 1. Lymphdrüse von No. 22. Vergrösserung: Zeiss Ocular 2, Immersion $^1/_{12}$, ganze Tubuslänge. Streptococcen im Lymphsinus. Pestbacillen im Follikel.

Fig. 2. Lymphdrüse. Vergrösserung: Zeiss Ocular II, Immersion $^1/_{12}$, ganze Tubuslänge.

a=Kapsel.

b=Lymphsinus mit Pestbacillen vollgefüllt.

c=periglanduläres Gewebe mit Pestbacillen.

Tafel VI.

Fig. 1. Lymphdrüse. Vergrösserung: Zeiss Ocular II, Immersion $^1/_{12}$; ganze Tubuslänge.

a=Streptococcen in dem Gefässe.

b=Micrococcen.

Fig. 2. Pestbacillen in den Zellen (Phagocythen).

Fig. 2.

Fig. 1.

London School of Hygiene & Tropical Medicine
LIBRARY
16 OCT. 1929

Fig. 3.

Fig. 5.

Fig. 6.

Fig. 4.

London School of Hygiene & Tropical Medicine
LIBRARY
1 OCT 19

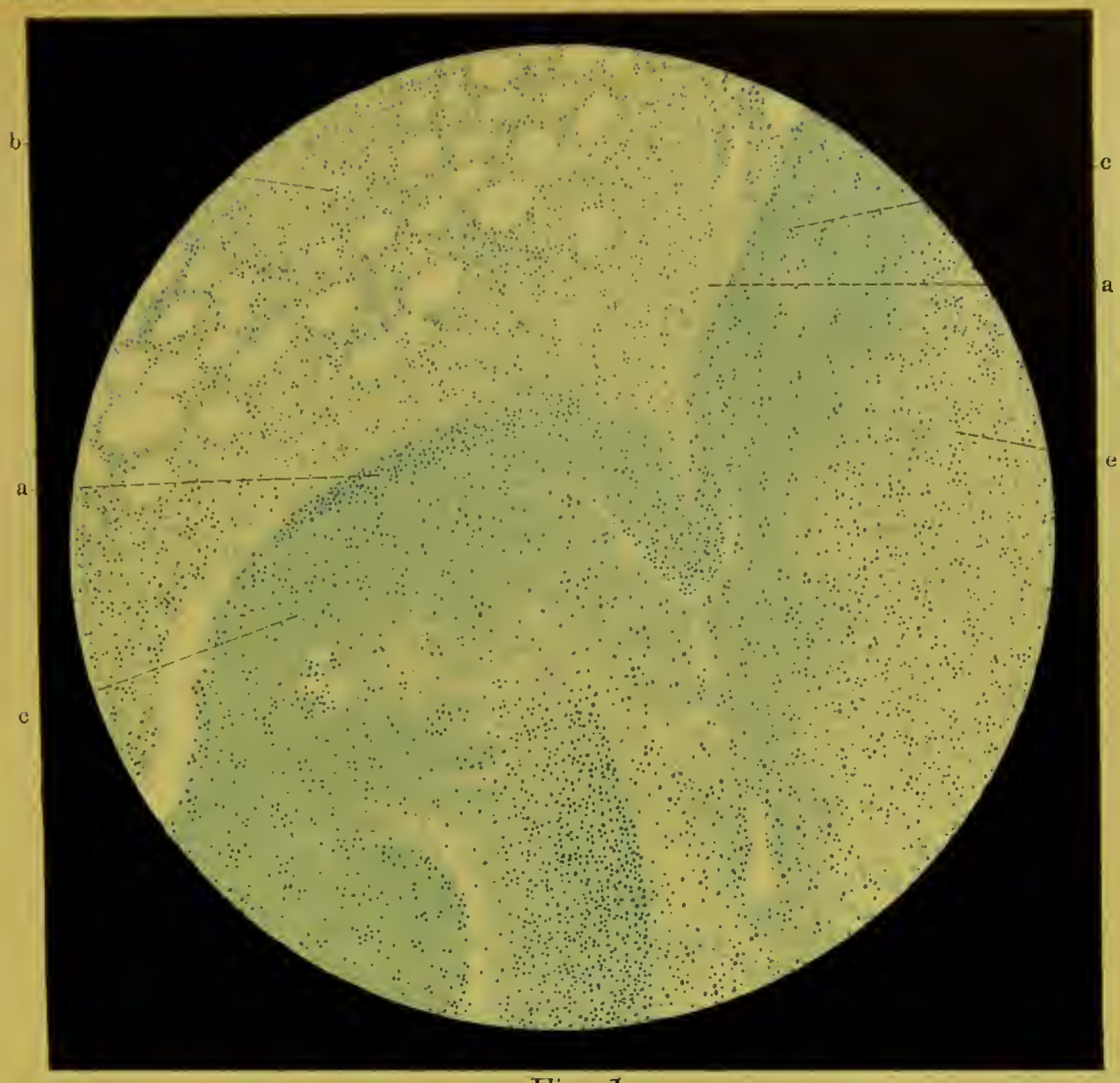

Fig. 1.

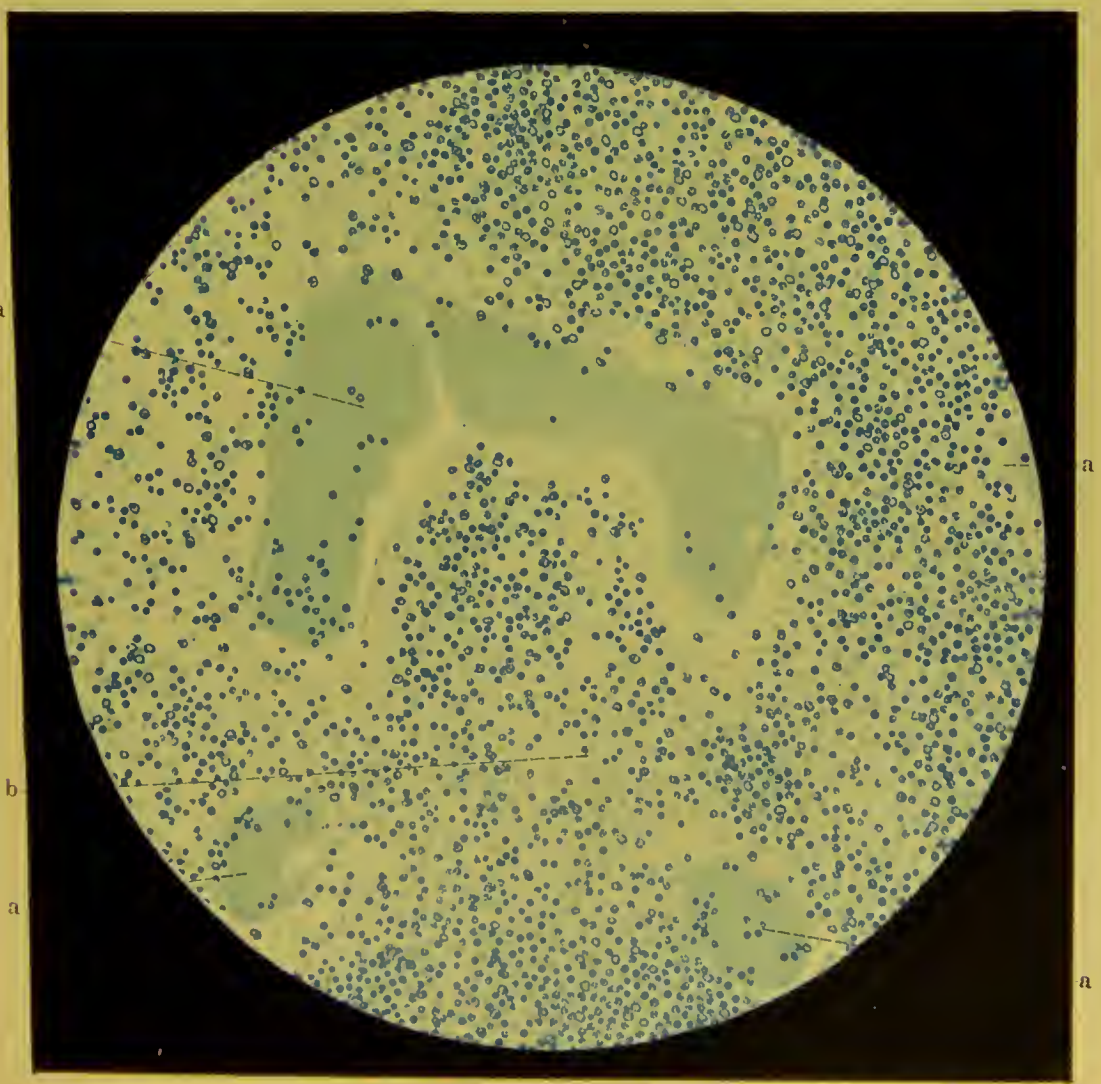

Fig. 2.

Lith. & Imp. the Tokio-seishibunsha

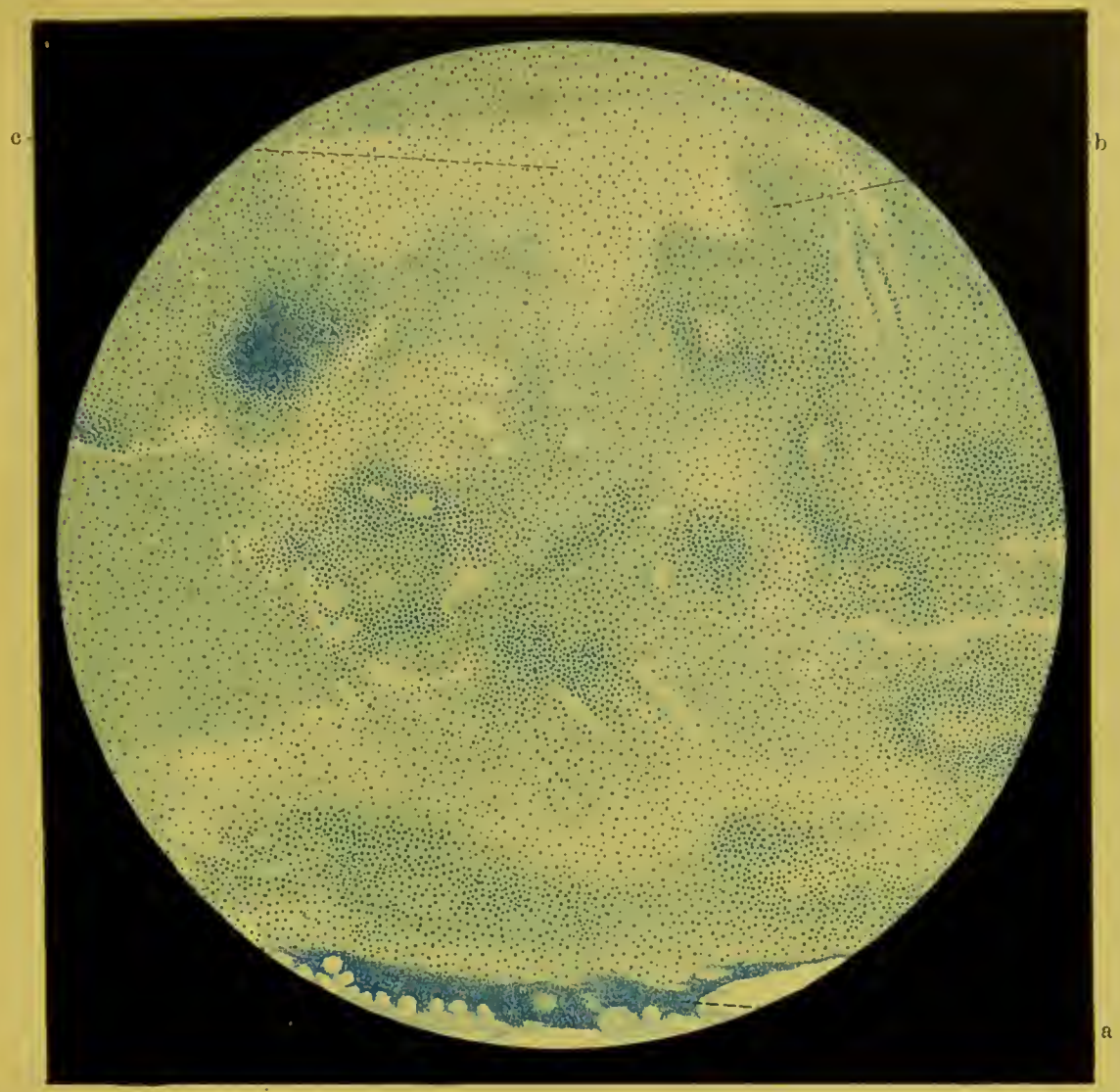

Fig. 1.

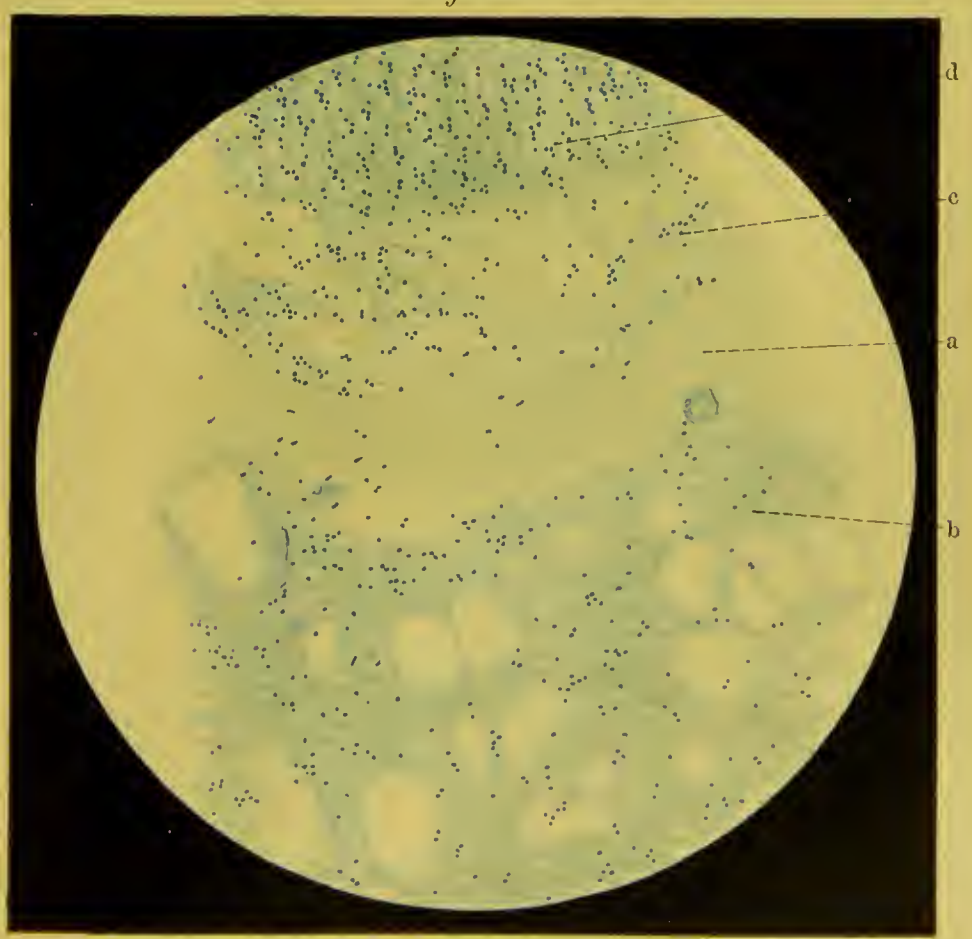

Fig. 2.

Lith. & Imp. the Tokio-seishibunsha.

London School of Hygiene & Tropical Medicine
LIBRARY
16 OCT 1925

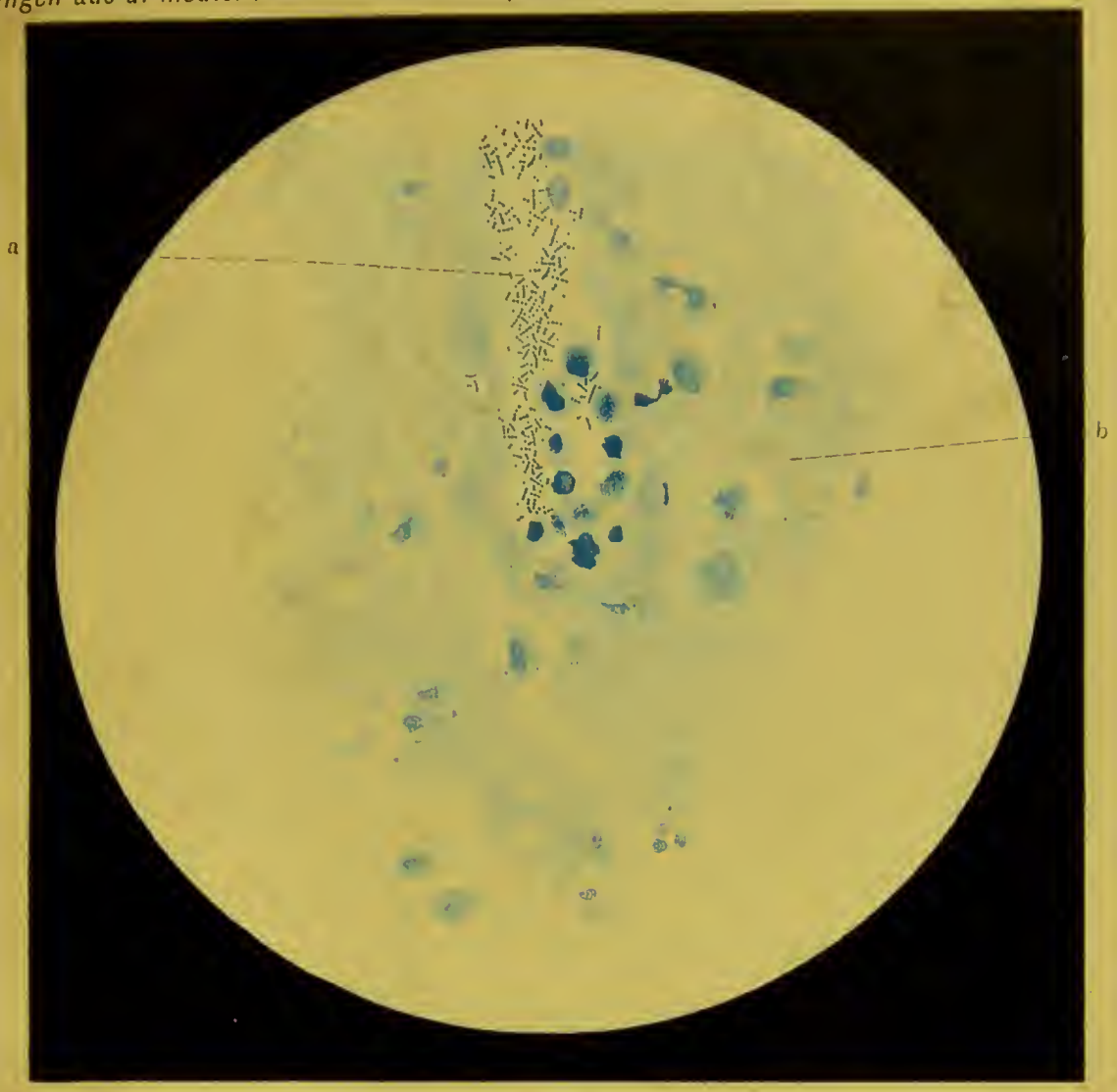

Fig. 1.

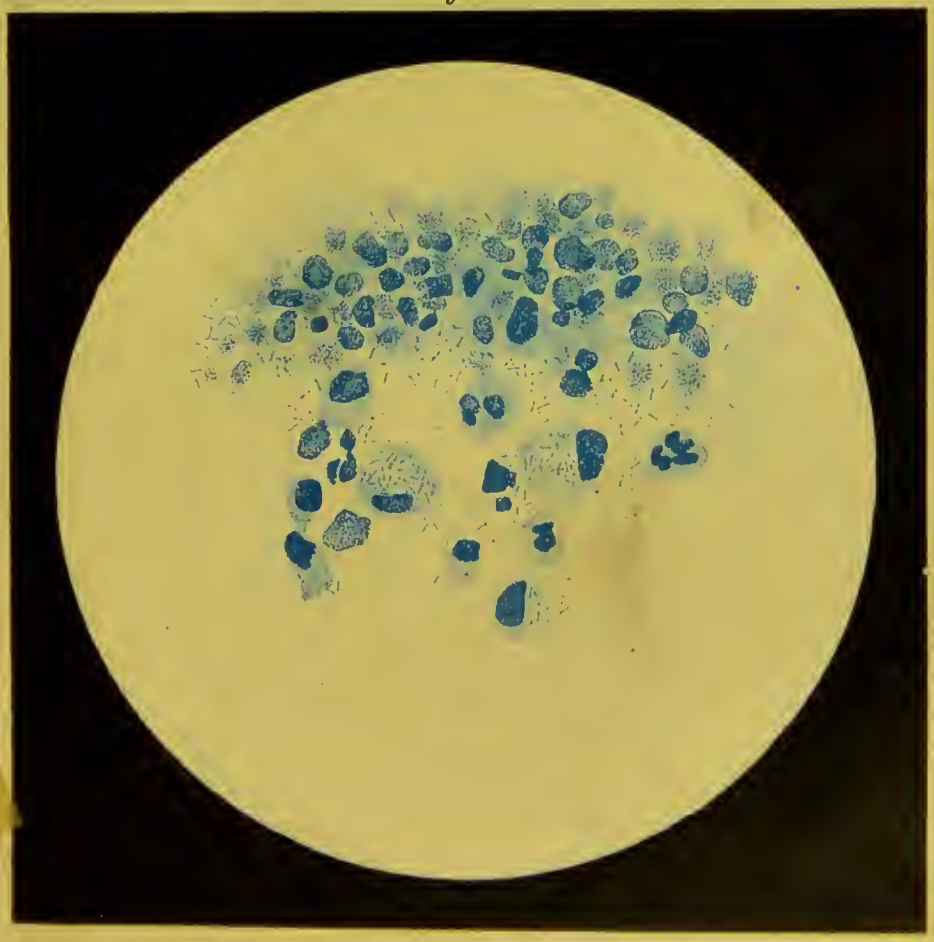

Fig. 2.

Lith. & Imp. the Tokio-seishibunsha.

LIBRARY

983